NÖRO PSİKİYATRİ ARŞİVİ
ARCHIVES OF NEUROPSYCHIATRY

OLGU SUNUMU

Makale No: 4

Arch Neuropsychiatry 2026;63:22–25
https://doi.org/10.29399/npa.28952

İyi Prognozlu Kombine Santral ve Periferik Demiyelinizasyon: On Yıl Takipli Bir Olgu Sunumu

Combined Central and Peripheral Demyelination with a Favorable Outcome: A Case with 10-Year Follow-up

Özlem KURTKAYA KOÇAK[1], Emine ALTIN[2], Muhammed YILDIRIM[1], Tahir Kurtuluş YOLDAŞ[4]

[1]Ankara Şehir Hastanesi Nöroloji Kliniği, Klinik Nörofizyoloji Bölümü, Ankara, Türkiye
[2]Gazi Üniversitesi Tıp Fakültesi Nöroloji Anabilim Dalı, Klinik Nörofizyoloji Bilim Dalı, Ankara, Türkiye
[3]Ankara Şehir Hastanesi Nöroloji Kliniği, Ankara, Türkiye
[4]Yıldırım Beyazıt Üniversitesi Tıp Fakültesi Nöroloji Anabilim Dalı, Ankara, Türkiye

ÖZ

Giriş ve Amaç: Kombine santral ve periferik demiyelinizasyon (KSPD), genellikle kötü prognozla ilişkilendirilen heterojen ve nadir görülen bir antitedir. Burada sık bildirilenin aksine on yıllık takipte ve iyi seyirli bir KSPD vakası sunuyoruz.

Olgu: Yirmi dokuz yaşında kadın hasta, Brusella enfeksiyonu sonrasında ilerleyici ekstremite güçsüzlüğü ile prezente oldu ve sinir iletim çalışmasında (SİÇ) motor ileti blokları ve demiyelinizan motor iletim anormallikleri ile motor tipte kronik enflamatuvar demiyelinizan polinöropati (KİDP) tanısı ile takip edildi. İlerleyen yıllarda KİDP atağı ile birlikte ya da izole multipl kraniyal nöropati, servikal miyelit ve optik nörit atakları da eklenen hasta relaps-remisyonlarla seyreden KSPD tanısı aldı. Motor KİDP ile prezente olmasına rağmen intravenöz immünoglobulin (IVIg) tedavisine yanıt vermedi ve tüm ataklarında IV metilprednisolon (IVMP) ile remisyona girdi.

Sonuç: Son üç yıldır azatioprin tedavisiyle remisyonda seyreden olgumuz uzun seyri, iyi prognozu ve Brusella enfeksiyonu ile olası ilişkisi açısından dikkat çekicidir.

Anahtar Sözcükler: Brusella, motor kronik enflamatuvar demiyelinizan polinöropati, multipl kraniyal nöropati, servikal miyelit.

ABSTRACT

Introduction: Combined central and peripheral demyelination (CCPD) is a rare and heterogeneous condition, often associated with a poor prognosis. Contrary to the popular reports, we present a case of CCPD with a favorable prognosis and a 10-year follow-up.

Case: A 29-year-old female patient presented with progressive limb weakness following a Brucella infection. She was subsequently diagnosed with motor type chronic inflammatory demyelinating polyneuropathy (CIDP), which was characterized by motor conduction blocks and demyelinating motor conduction abnormalities in a nerve conduction study (NCS). In the following years, the patient was diagnosed with CCPD with relapse and remissions, with or without CIDP attacks and multiple cranial neuropathy, cervical myelitis, and optic neuritis attacks. Despite exhibiting motor CIDP, she did not respond to intravenous immunoglobulin (IVIg) therapy, and all her episodes were removed with intravenous methylprednisolone (IVMP).

Conclusion: Our case has been in remission with azathioprine therapy for the last three years and is notable for its prolonged course, good prognosis, and potential association with Brucella infection.

Keywords: Brucella, cervical myelitis, motor chronic inflammatory demyelinating polyneuropathy, multiple cranial neuropathy.

Cite this article as: Kurtkaya Koçak Ö, Altın E, Yıldırım M, Yoldaş TK. Combined Central and Peripheral Demyelination with a Favorable Outcome: A Case with 10-Year Follow-up. Arch Neuropsychiatry 2026;**63**:22–25. doi: 10.29399/npa.28952

GİRİŞ

Kombine Santral ve Periferik Demiyelinizasyon (KSPD) heterojen klinik prezentasyonların olduğu nadir görülen bir klinik durumdur (1). Genellikle kötü bir prognoza sahiptir ve akut, kronik ya da relaps-remisyonlarla seyredebilir. Santral ve periferik sinir sistemi eşzamanlı veya ardışık olarak etkilenebilir (1–3). Burada, farklı klinik tablolar ile prezente olan ve tipik raporların aksine uzun dönem prognozu iyi olan, relaps ve remisyonlarla seyreden bir KSPD vakasını sunulmaktadır.

OLGU

Yirmi dokuz yaşında kadın hasta, 2014 yılında yaklaşık bir yıldır devam eden ilerleyici ekstremite güçsüzlüğü ve hafif duysal semptomlar nedeniyle nöroloji polikliniğine başvurdu. Yaklaşık bir yıl önce bruselloz tedavisi gören hastada nörolojik semptomların bu hastalıktan sonra başladığı öğrenildi. Hastanın nörolojik muayenesinde kraniyal sinirler intakt, proksimal ve distal ekstremitelerde kas gücü 4/5 ve yaygın arefleksi saptandı. Sinir iletim çalışmalarında (SİÇ) simetrik motor iletim blokları ile birlikte demiyelinizan özellikler gösteren yaygın motor tip periferik nöropati görülürken üst ve alt ekstremitelerin duyusal iletimleri normaldi. (Tablo 1). Bu dönemde hastaya intravenöz immünoglobün (IVIg) uygulandı. IVIg tedavisi sonrası kliniği düzelmeyen hastaya intravenöz metilprednizolon (IVMP) başlandı. İntravenöz metilprednisolon tedavisi ile klinik durumunda iyileşme görüldü. Bu dönemde aylık steroid tedavisine devam edilen hastanın nörolojik muayenesi normale döndü ve kontrol SİÇ'de düzelme gözlendi.

Yazışma Adresi: Özlem Kurtkaya Koçak, Ankara Bilkent Şehir Hatanesi Nöroloji Kliniği, Çankaya, 06800 Ankara, Türkiye • **E-posta:** kurtkayaozlem@gmail.com
Geliş Tarihi: 01.10.2024, **Kabul Tarihi:** 03.04.2025, **Çevrimiçi Yayın Tarihi:** 21.12.2025
©Telif Hakkı 2025 Türk Nöropsikiyatri Derneği - Makale metnine www.noropskiyatriarsivi.com web sayfasından ulaşılabilir

Öne Çıkan Noktalar

- **Brusella enfeksiyonu sonrasında ortaya çıkan iyi seyirli KSPD olgusu sunulmaktadır.**
- **Çoğu KSPD vakasından farklı olarak ataklar MP tedavisi ile sekelsiz düzelmiştir.**
- **Koruyucu tedavide ilk tercih olmasa da AZA tedavisi ile üç yıldır remisyon sağlanmıştır.**

Bir yıl sonra proksimal alt ekstremitelerde güçsüzlük şikâyeti tekrarladı ve SİÇ'de yeniden simetrik iletim blokları ile birlikte motor tipte demiyelinizan periferik nöropati gözlendi. Yapılan lomber ponksiyonda BOS proteini artmıştı ve albuminositolojik disosiasyon mevcuttu. Oligklonal band tip 1 negatif ve Ig G endeksi normal sınırlar içerisindeydi. Gangliozid paneli negatifti. Serum Brusella Coombs 1/160 titrede pozitifken, BOS örneği negatif sonuçlandı. Vaskülit belirteçleri de negatif olarak görülen hastaya IVMP tedavisi uygulandı ve klinik düzelme izlendi. Bir yıl sonra yapılan kontrol SİÇ normaldi (Tablo 2).

Hasta, 2017 yılında, bilateral 6. kraniyal sinir parezisi ve fasyal dipleji ile başvurdu. SİÇ'de F dalga latansında uzama dışında anormallik yoktu. Beyin manyetik rezonans görüntüleme (MRG) normaldi. Bu dönemde sekiz gün IVMP verildi ve klinik durumu iyileşen hastada oral prednizolon tedavisine geçildi.

2019 yılında ani başlayan sol kolda güçsüzlük ve dengesizlik yakınması yaşayan hastada çekilen MRG da C3–4 seviyesinde yaklaşık 12–13 mm vertikal segmentte spinal kordun santrali ve sol yarısını içeren demiyelinizan lezyon görüldü (Şekil 1). SİÇ'de iki taraflı median ve ulnar sinirlerde motor iletim bloklarının eşlik ettiği demiyelinizan periferik nöropati izlendi. Serumda anti-miyelin oligodentrosit glikoprotein (anti-MOG) ve aquaporin 4(AQP4) antikorları negatifti. Beş gün IVMP ile sekelsiz iyileşme gözlendi. 2020 yılında sol taraflı periferik fasyal paralizi gelişen hasta pulse steroid ile sekel kalmadan iyileşti. 2021 yılında sol gözde görme bulanıklığı gelişen hastada yapılan VEP incelemesinde solda P100 latansında gecikme görüldü. Bu dönemde optik nörit nedeni ile beş gün IVMP tedavisi verildi. Hastanın şikâyetleri tamamen geriledi. Tedaviye azatioprin eklendi.

Takiplerinde şikâyeti olmayan hastaya 2024 yılında yapılan SİÇ'de ileti bloğu ile seyreden demiyelinizan motor nöropati saptanması üzerine AZA tedavisine düşük doz prednisolon eklendi. Bu dönemde otoimmün nodopatiler açısından gönderilen nörofaksin 155 ve kontaktin Caspr1 negatif bulundu. Üç ay sonra SİÇ normal olarak izlendi.

Hasta 2021 yılından itibaren herhangi bir nörolojik şikâyet bildirmedi ve nörolojik muayenesi normaldi.

Tablo 1. İlk başvurudaki sinir iletim çalışması

Sinir	Uyarım bölgesi	Kayıt bölgesi	Amplitüd (mV)	Latans (ms)	İletim Hızı (m/s)	F yanıtı (ms)
Motor						
Median, R	Bilek	APB	10,8	3,15		47,2
	Dirsek	APB	6,9	9,20	36,4	
	Koltuk altı	APB	2,7	16,40	30,6	
Median, L	Bilek	APB	10,5	3,15		41,1
	Dirsek	APB	3,2	10,25	35,2	
	Koltuk altı	APB	1,4	18,80	32,4	
Ulnar, R	Bilek	ADM	11,0	3,10		48,8
	Dirsek altı	ADM	6,5	8,85	41,3	
	Dirsek üstü	ADM	4,6	11,55	33,3	
	Koltuk altı	ADM	3,5	22,60	19,5	
Ulnar, L	Bilek	ADM	12,7	3,00		44,6
	Dirsek altı	ADM	3,2	8,85	44,2	
	Dirsek üstü	ADM	2,2	11,30	36,7	
	Koltuk altı	ADM	1,1	21,70	22,6	
Tibial , L	Bilek	AH	11,8	5,35		77,4
	Poplitea	AH	2,0	15,15	34,8	
Tibial , R	Bilek	AH	15,1	4,75		69,5
	Poplitea	AH	4,1	14,40	33,5	
Peroneal, R	Bilek	EDB	4,1	5,5	28,8	78,1
	Fibula başı	EDB	3,1	18,95		
Peroneal, L	Bilek	EDB	3,5	5,65	28,4	75,8
	Fibula başı	EDB	2,0	17,75		
DUYU						
Median, L	Bilek	İkinci parmak	12,9	2,40	58,3	
	Dirsek	Bilek	42,9	1,15	69,6	
Median, R	Bilek	İkinci parmak	11,4	2,55	54,9	
	Dirsek	Bilek	50,5	1,25	64,0	
Ulnar, L	Bilek	Beşinci parmak	8,8	2,35	59,6	
Ulnar, R	Bilek	Beşinci parmak	8,6	2,45	57,1	
Sural, R	Kalf	Lateral Malleol	14,4	2,1	42,9	
Sural, L	Kalf	Lateral Malleol	15,6	2,3	42,6	

Motor iletim çalışması yapılan tüm sinirlerde iletim bloğu mevcut. F dalga latansları demiyelinizan düzeyde uzamış ve motor iletim hızları yavaşlamışken duyu ve karma iletim çalışmalarının normal olduğuna dikkat edilmelidir. Amplitüdler milivolt (mV, motor) ve mikrovolt (µV, duyu) cinsinden ölçülmüştür. APB: abduktor pollisis brevis; ADM: abduktor dijiti minimi; EDB: ekstensor dijitorum brevis; AH: adduktor hallusis; R: sağ; L: sol.

Tablo 2. Tedavi sonrası sağ taraftan yapılan sinir iletim çalışması

	Uyarım bölgesi	Kayıt bölgesi	Amplitüd	Latans (ms)	İletim hızı (m/s)	F dalgası (ms)
Motor						
Median	Bilek	APB	10,9	3,05		28,30
	Dirsek	APB	8,5	7,35	50,5	
Ulnar	Bilek	ADM	9,5	2,95		31,50
	Dirsek altı	ADM	7,5	5,90	62,7	
	Dirsek üstü	ADM	7,2	7,80	47,4	
Tibial	Bilek	AH	13,7	4,10		48,10
	Poplitea	AH	9,5	12,85	43,4	
Peroneal	Bilek	EDB	3,6	4,15		51,2
	Fibula başı	EDB	3,0	10,40	48,0	
	Poplitea	EDB	3,0	11,90	53,3	
DUYU						
Median	Bilek	İkinci parmak	16,4	2,60	59,6	
Ulnar	Bilek	Beşinci parmak	7,3	2,3	60,9	
Sural	Kalf	Lateral malleol	13,50	2,05	39,0	

Amplitüdler milivolt (mV, motor) ve mikrovolt (µV, duyu) cinsinden ölçülmüştür. APB: abduktor pollisis brevis; ADM: abduktor dijiti minimi; EDB: ekstensor dijitorum brevis; AH: adduktor hallusis; R: sağ; L: sol.

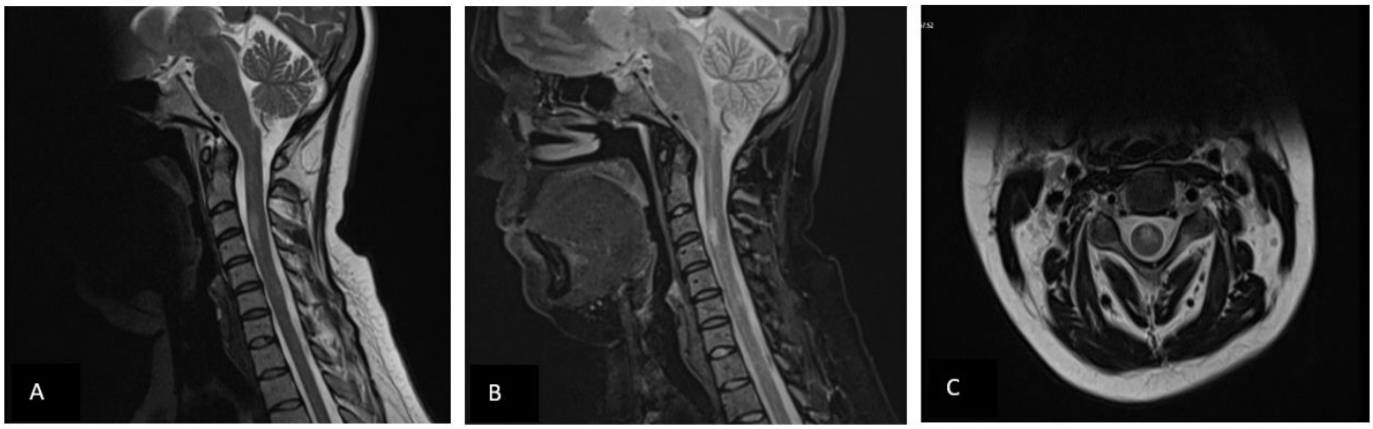

Figür 1. Servikal MRG görüntülerinde 3. ile 4. servikal seviyede kısa segment ve yüksek yoğunluklu sinyaller görüldü. (A) T1AG; (B) T2AG; (C) 3. servikal düzey yatay kesit (MRG: manyetik rezonans görüntüleme: T1AG: T1-ağırlıklı görüntüler: T2AG: T2-ağırlıklı görüntüler).

TARTIŞMA

Bu yazıda başlangıçta motor KİDP ile seyreden ardından birden fazla kraniyal nöropati, servikal miyelit ve optik nörit atakları geçiren ve KSPD tanısı konulan ve sonuç olarak iyi prognoz ile seyreden genç kadın hastanın on yıllık izlemini sunuyoruz. Literatüre kıyasla bu vaka, uzun izlem süresi, steroid yanıtı ve motor KİDP nin baskın olduğu klinik seyirle dikkat çekmektedir ve üç yıldır AZA tedavisi ile remisyonda seyretmektedir.

Hastanın başlangıçtaki şikâyetleri ve elektrofizyolojik incelemeleri dikkate alındığında, "Avrupa Nöroloji Akademisi" ve "Periferik Sinir Derneği" 2021 tanı kriterlerine göre KİDP nin motor varyantı ile uyumlu göründüğü anlaşılmaktadır (4). Motor KİDP tedavisi gören hastalar, steroidlerle kötüleşebileceğinden, IVIg bu hastalarda ilk tercih olarak önerilir (4). Ancak, vakamızda IVIg tedavisine yanıt alınamamıştır. Hastamızın semptomlarının genç yaşta başlaması, düşük IVIg yanıtı, kraniyal nöropati atakları ve bir atakta ataksi yaşaması nedeniyle otoimmün nodopati olabileceği düşünülmüştür (3–5). Ancak nörofaskin 155/186 ve kontaktin1/caspr1 negatif bulunmuştur.

Vakamız, santral tutulum açısından McDonald 2017 Multipl Skleroz tanı kriterlerinin mekanda yayılım kriterlerini karşılamamaktadır. Optik nörit ve servikal demiyelinizan lezyon, anti MOG ile ilişkili hastalık için tipik bir klinik bulgu olmasına rağmen (6), bu vakada ELISA yöntemi ile yapılan anti-MOG antikor testi negatiftir. Ayrıca bu klinik semptomlar, nöromiyelitis optika spektrum bozukluğu (NMOSD) ile de ilişkilidir. Ancak anti AQP4 antikorunun negatif olması, optik sinirin yarısından fazlasını tutan gadolinyum tutan T1 lezyonu veya T2 hiperintensitesi bulunmaması, miyelit atağının kısa segment olması, seronegatif NMOSD kriterlerini karşılamamaktadır (7). Literatürde bu kriterleri karşılamayan KSPD vakaları da tanımlanmıştır (1,3,8)

Kombine santral ve periferik demiyelinizasyon, önceden geçirilen bir enfeksiyonu takiben gelişebilir (1–3). Hastanın ilk atağında şikâyetlerinin brusella enfeksiyonu sonrasında başlaması ve serum brusella'nın pozitif bulunması, KSPD'nin brusella enfeksiyonuna ikincil gelişebileceğini düşündürmektedir. Brusella enfeksiyonunun aksonal nöropati ve KİDP olarak prezente olduğu vakalar bildirilmiştir (9,10). Guillain Barre Sendromu ile ilişkisi de rapor edilmiştir (11). Bu vaka, literatürde daha

önce tanımlanan prezentasyonların dışında, Brusella'nın KSPD için prodromal bir faktör olabileceğini öne süren ilk vakadır.

Kombine santral ve periferik demiyelinizasyon vaka serilerinin analizi, özellikle akut evrede pulse steroid tedavisinin daha faydalı olduğunu göstermektedir (1–3). Hastalığın takibinde diğer tedavilere ek olarak rituksimabın etkili olabileceği düşünülmektedir (1). Bununla birlikte vakaların çoğu sekel ile sonuçlanmakta ya da modifiye Rankin skorlarında iyileşme göstermemektedir.

Sonuç olarak, literatürde iyi prognozlu vakalar bulunmaktadır (12,13). Ancak, vakamıza benzer hiçbir hastanın AZA ve steroid tedavisiyle iyi prognoza sahip olduğu bildirilmemiştir. Kombine santral ve periferik demiyelinizasyonun etiyolojisini veya ilişkili antikoru kesin olarak saptayamasak da vakamız, literatürde tipik olarak belgelenenin aksine, iyi prognoza sahip motor KİDP bileşeni olan KSPD'nin benzersiz bir örneğidir ve steroid ve azatioprin tedavisiyle tam bir iyileşme izlenmiştir. Uygun immünosüpresif tedavi kombinasyonları ile iyi prognoza ulaşılabilir. İyi prognozu belirleyen klinik, nöroradyolojik ve elektrofizyolojik bulguları ortaya koymak için daha fazla çalışmaya ihtiyaç vardır.

Bilgilendirilmiş Onam: Bu olgu sunumunun yayınlanması için hastadan bilgilendirilmiş onam alınmıştır.

Hakem Değerlendirmesi: Dış Bağımsız.

Yazar Katkıları: Fikir- ÖKK, TKY; Tasarım- ÖKK; Denetleme- TKY; Kaynaklar- ÖKK, EA; Veri Toplanması ve/veya İşlemesi- ÖKK, EA, MY; Analiz ve/veya Yorum- ÖKK, EA; Literatür Taraması ÖKK, EA; Yazıyı Yazan- ÖKK, EA, MY; Eleştirel İnceleme- TKY.

Çıkar Çatışması: Yazarlar çıkar çatışması olmadığını beyan etmişlerdir.

Finansal Destek: Yok.

KAYNAKLAR

1. Cortese A, Franciotta D, Alfonsi E, Visigalli N, Zardini E, Diamanti L, et al. Combined central and peripheral demyelination: clinical features, diagnostic findings, and treatment. J Neurol Sci. 2016;363:182–187. [Crossref]
2. Ogata H, Matsuse D, Yamasaki R, Kawamura N, Matsushita T, Yonekawa T, et al. A nationwide survey of combined central and peripheral demyelination in Japan. J Neurol Neurosurg Psychiatry. 2016;87:29–36. [Crossref]
3. Hou X, Liang Y, Cui P, Hao J. The clinical features of combined central and peripheral demyelination and antibodies against the node of Ranvier. Mult Scler. 2022;28:453–462. [Crossref]
4. Van den Bergh PYK, van Doorn PA, Hadden RDM, Avau B, Vankrunkelsven P, Allen JA, et al. European Academy of Neurology/Peripheral Nerve Society guideline on diagnosis and treatment of chronic inflammatory demyelinating polyradiculoneuropathy: report of a joint Task Force-Second revision. J Peripher Nerv Syst. 2021;26:242–268. [Crossref]
5. Belen BG, Bulbul NG, Karsidag S, Kose E, Vural A, Ozdag F. Combined central and peripheral demyelination: two case reports. Eur Neurol. 2024;87:84–92. [Crossref]
6. Lerusse J, Uginet M, Théaudin M, Bernard-Valnet R, Pot C, Lalive PH. Anti-MOG associated disease. Rev Med Suisse. 2024;20:828–832. [Crossref]
7. Wingerchuk DM, Banwell B, Bennett JL, Cabre P, Carroll W, Chitnis T, et al. International consensus diagnostic criteria for neuromyelitis optica spectrum disorders. Neurology. 2015;85:177–189. [Crossref]
8. Tajima Y, Matsumura M, Yaguchi H, Mito Y. Possible combined central and peripheral demyelination presenting as optic neuritis, cervical myelitis, and demyelinating polyneuropathy with marked nerve hypertrophy. Intern Med. 2018;57:867–871. [Crossref]
9. Kutlu G, Ertem GT, Coskun O, Ergun U, Gomceli YB, Tulek N, et al. Brucella: a cause of peripheral neuropathy. Eur Neurol. 2009;61:33–38. [Crossref]
10. Kang B-H, Lim Y-M, Kim K-K. Brucellosis manifesting as chronic inflammatory demyelinating polyneuropathy. Can J Neurol Sci. 2012;39:536–538. [Crossref]
11. Li Q, Liu J, Jiang W, Jiang L, Lu M, Xiao L, et al. A case of brucellosis-induced Guillain-Barre syndrome. BMC Infect Dis. 2022;22:72. [Crossref]
12. Coelho P, Paula A, Martins IV, de Campos CF, Ferreira J, Antunes AP, et al. Combined central and peripheral demyelination after COVID-19 vaccination. J Neurol. 2022;269:4618–4622. [Crossref]
13. Sokmen O, Gocmen R, Nurlu G, Karabudak R. Combined central and peripheral demyelination in a case with Sjogren syndrome. Neurologist. 2022;27:354–356. [Crossref]