NÖRO PSİKİYATRİ ARŞİVİ
ARCHIVES OF NEUROPSYCHIATRY

ARAŞTIRMA MAKALESİ

Makale No: 20

Arch Neuropsychiatry 2026;63:129–136
https://doi.org/10.29399/npa.29105

Sensorial Ganglionopatili 56 Hastanın Retrospektif İncelemesi

Retrospective Review of 56 Patients with Sensory Ganglionopathy

Handan UZUNÇAKMAK-UYANIK[1], Çağrı Mesut TEMUÇİN[2], Ersin TAN[2], Rahşan GÖÇMEN[3], Fatma Gökçem YILDIZ[2]

[1]Hacettepe Üniversitesi, Nörolojik Bilimler ve Psikiyatri Enstitüsü, Ankara, Türkiye
[2]Hacettepe Üniversitesi Tıp Fakültesi, Nöroloji Anabilim Dalı, Ankara, Türkiye
[3]Hacettepe Üniversitesi Tıp Fakültesi, Radyoloji Anabilim Dalı, Ankara, Türkiye

ÖZ

Giriş ve Amaç: Periferik sinir sistemi hastalıklarının nadir ve spesifik bir alt grubu olan sensorial ganglionopatide (SG), duyusal sinir aksiyon potansiyel (DSAP) genlikleri yaygın olarak düşüktür veya elde edilemezler. SG tanısı, etiyoloji bağlamında özel bir öneme sahiptir. Elektrofizyolojik olarak SG tanısı konmuş hastaların verilerini gözden geçirerek, invaziv yöntemlere gerek kalmadan diğer destekleyici tanı yöntemlerinin yardımıyla mümkün olan en erken zamanda SG tanısı konmasına katkıda bulunmayı amaçladık.

Yöntem: Elektrodiagnostik (EDx) testlerle tanı konulan SG'li 56 hastanın tıbbi kayıtları incelendi. EDx bulguları, laboratuvarımızın normal değerleriyle karşılaştırıldı. Ayrıca 23 pür SG hastası ve motor akson tutulumu olan 9 SG'li hastanın EDx bulguları incelendi.

Bulgular: Tüm hastaların 35'inde (%62.5) etiyoloji belirlenebildi ve önemli bir idiyopatik baskınlık (n=14; %25) gözlendi. 23 pür SG hastasının ve 9 motor aksonal tutulumlu SG hastasının ulnar sinir distal motor latanslarının karşılaştırılmasında istatistiksel anlamlı bir sonuç elde edilemedi (p=0.064). Alt ekstremiteye iğne EMG uygulananlarda %52.9 oranında 1. derece ve %5.8 oranında 3. derece bulgular saptandı. Üst ekstremite iğne EMG uygulanan hastaların %53.8'inde 1. derece ve %7.6'sında 3. derece bulgular tespit edildi.

Sonuç: SG'yi invaziv yöntemlere gerek kalmadan mümkün olduğunca erken teşhis etmek ve SG'nin etiyolojisini aydınlatmak için diğer destekleyici tanı araçlarının yardımıyla kapsamlı bir elektrofizyolojik tarama yapılmalıdır.

Anahtar Sözcükler: Arka kök ganglionu, distal motor latans, ganglionopati, sensorial nöronopati, ulnar sinir

ABSTRACT

Introduction: Sensory ganglionopathy (SG) is a rare and specific subgroup of the peripheral nervous system diseases. Electrophysiology shows a widespread amplitude decrease in sensory nerve action potential (SNAP) or absence of SNAPs in SG. SG diagnosis has a special importance in the context of etiology. We aimed to contribute to diagnosing SG as early as possible with the help of other supportive diagnostic work-up without the need for invasive methods by reviewing data of patients with electrophysiologically diagnosed SG.

Methods: The medical records of 56 patients with SG diagnosed by electrodiagnostic (EDx) tests were reviewed. EDx findings were compared with our laboratory normal values. Also EDx findings of patients with 23 pure SG patients and 9 SG with motor axonal involvement were analyzed.

Results: Etiology was determined in 35 (62.5%) of all patients besides a considerable idiopathic preponderance (n=14; 25%). Comparison of ulnar nerve DMLs of 23 pure SG patients and 9 SG with motor axonal involvement patients, was not statistically significant (p=0.064). Needle EMG findings of lower extremity were grade 1 in 52.9% and grade 3 in 5.8%. Of the patients who underwent upper extremity needle EMG, grade 1 was detected in 53.8% and grade 3 was detected in 7.6%.

Conclusion: In order to diagnose SG as early as possible without the need for invasive methods and to elucidate its etiology, a thorough electrophysiological screening should be performed with the help of other supportive diagnostic tools.

Keywords: distal motor latency, dorsal root ganglion, ganglionopathy, sensory neuronopathy, ulnar nerve

Cite this article as: Uzunçakmak-Uyanık H, Temuçin ÇM, Tan E, Göçmen R, Yıldız FG. Retrospective Review of 56 Patients with Sensory Ganglionopathy. Arch Neuropsychiatry 2026;**63**:129–136. doi: 10.29399/npa.29105

GİRİŞ

Sensorial ganglionopati (SG) veya sensorial nöronopati, arka kök ganglionu (AKG) ve/veya beyin sapındaki duyusal çekirdeklerdeki primer ve seçici hasarla karakterize, periferik sinir sistemi hastalıklarının nadir ve spesifik bir alt grubudur (1). SG bağlamında AKG'nin hem santral hem de periferik duyusal projeksiyonlarının dejenerasyonu kanıtlanmıştır (1). Diğer yaygın periferik nöropatilerden farklı olarak, kısa ve uzun periferik aksonların eş zamanlı etkilenimi kendine özgü bir klinik tabloyla kendini gösterir (2) ve SG'ler, etiyolojileri farklı olsa da ortak bir klinik ve elektrofizyolojik pattern gösterirler (3). Muhtemelen proksimal kas iğciklerinin ve eklemlerin denervasyonuna bağlı olarak erken dönemde ataksi, büyük sinir liflerinin etkilenmesine bağlı olarak derin duyu bozukluğu ve derin tendon reflekslerinin kaybı, korunmuş motor kuvvet, hem proksimal hem

Yazışma Adresi: Handan UZUNÇAKMAK-UYANIK, Hacettepe University, Institute of Neurological Sciences and Psychiatry, Ankara, Türkiye • **E-posta:** h_uzuncakmak@hotmail.com
Geliş Tarihi: 02.04.2025, **Kabul Tarihi:** 21.06.2025, **Çevrimiçi Yayın Tarihi:** 10.11.2025
©Telif Hakkı 2025 Türk Nöropsikiyatri Derneği - Makale metnine www.noropskiyatriarsivi.com web sayfasından ulaşılabilir

Öne Çıkan Noktalar

- **Sensorial ganglionopatisi (SG) olan 56 hastanın kayıtları incelendi.**
- **Hastaların %62.5'inde etiyoloji saptanırken, %25'inde etiyoloji idiyopatikti.**
- **Alt ve üst ekstremitelerde %52.9 ve %53.8 oranlarında grade1 EMG bulguları görüldü.**
- **SG tanısı için kapsamlı bir elektrodiagnostik tarama önerilir.**
- **SG tanısı için diğer destekleyici tanı araçlarının yardımı önemlidir.**

de distal bölgelerde duyusal semptomların görülmesi -bazen asimetrik ve/veya yamalı şekilde- SG'nin genel klinik özellikleridir (1, 2).

Elektrofizyolojik olarak, duyusal sinir aksiyon potansiyelinde (DSAP) yaygın amplitüd düşüklüğü ya da DSAP'ların tamamen kaybı gözlenir (1, 2). Bu patern üst ekstremitelerde daha belirgin olabilir ve motor iletim anormalliği ya hiç yoktur ya da hafiftir. Bu klinik ve elektrofizyolojik özellikler, periferik akson dejenerasyonunun uzunluk bağımlı olmayan (nonlength-dependent) paternini yansıtır (2); başka bir deyişle, distalden proksimale giden bir aksonal tutulum paterni yoktur (4, 5) ve bu durum SG'nin ayırt edici özelliği olarak kabul edilir (6).

İmmün aracılı hastalıklar, vitamin eksiklikleri, ilaç toksisiteleri, paraneoplastik sendromlar ve genetik nedenler gibi çeşitli etiyolojilerin (7) varlığı, özellikle geri dönüşlü nedenler açısından SG'nin erken tanısını hayati kılar (6). AKG'nin histopatolojik incelemesi yapılmamışsa veya yapılamıyorsa, SG tanısı için elektrofizyolojik çalışmalar kritik öneme sahiptir. Bu gibi durumlarda, elektrofizyolojik testler ve görüntüleme yöntemleri birbirini tamamlayıcı rol oynar. Aslında, tüm çabalar SG'yi duyusal aksonal polinöropatiden ayırmak ve SG'nin erken tanısını koyabilmek içindir.

Bu çalışmada SG, öncelikli olarak nörofizyolojik perspektifle ve ek olarak destekleyici tanı yöntemleriyle ele alınmaktadır.

YÖNTEM

Katılımcılar

Hacettepe Üniversitesi EMG Laboratuvarı veri tabanı, 2017 ile 2024 yılları arasında "ganglionopati" ve "nöronopati" anahtar kelimeleri ile tarandı. Uyumlu bulunan 56 hastanın elektrodiagnostik (EDx) kayıtları, Camdessanché kriterlerinin nörofizyolojik parametrelerine (3) göre değerlendirildi. Daha sonra klinik olarak da doğrulanan SG tanıları tekrar değerlendirildi. Çalışma, Hacettepe Üniversitesi Yerel Etik Kurulu tarafından onaylandı (No: SBA 24/196).

Elektrofizyoloji

Duyusal Sinir İletim Çalışmaları

Bandpass filtresi 20 Hz–2 kHz olarak ayarlandı. Sinir iletim çalışmaları (SİÇ) Keypoint-Denmark EMG cihazı kullanılarak gerçekleştirildi. Cilt sıcaklığı 32°C veya üzerinde tutuldu.

Tüm hastalarda, median sinir ikinci parmak ve ulnar sinir beşinci parmak duyusal SİÇ'leri en az tek taraflı olarak çalışıldı. Stimülatör, median duyusal SİÇ'inde ikinci parmak, ulnar duyusal SİÇ'inde ise beşinci parmak proksimaline yerleştirildi. Median ve ulnar duyusal SİÇ'lerinde aktif ve referans kayıt elektrotları, aralarında 3 cm olacak şekilde el bileğine yerleştirildi. Bazı hastalara, süperfisial radial duyusal SİÇ'i uygulandı. Bu çalışmada aktif kayıt elektrotları, aralarında 3 cm olacak şekilde, anatomik "enfiye çukuru" üzerine yerleştirildi. Stimülasyon, radius kemiğinin dorsolateral kenarı üzerinden, aktif elektrottan 10 cm uzaklıkta uygulandı. Sinirler, supramaksimal uyarıldı.

Sural duyusal SİÇ'leri tüm hastalarda bilateral olarak çalışıldı. Aktif kayıt elektrodu lateral malleolün arkasına, referans elektrot ise aktif elektrottan 3 cm distale yerleştirildi. Stimülasyon, aktif elektrottan 12 cm proksimalde, baldırın distal posterolateralinden uygulandı. Sinirler, supramaksimal uyarıldı.

Motor Sinir İletim Çalışmaları

Motor sinir iletim çalışmalarında bandpass filtresi 20 Hz–10 kHz olarak ayarlandı. SİÇ'ler Keypoint-Denmark EMG cihazı kullanılarak yapıldı. Cilt sıcaklığı 32°C veya üzerinde tutuldu.

Peroneal motor SİÇ ekstensor digitorum brevis kasından, tibial motor SİÇ abduktor hallusis kasından, median motor SİÇ abduktor pollisis brevis kasından ve ulnar motor SİÇ abduktor digiti minimi kasından kayıtlanarak yapıldı. Tüm kayıtlar, elektrotların kas göbeği-tendon yerleşimiyle gerçekleştirildi. Median, ulnar, peroneal ve tibial motor SİÇ'ler tüm hastalarda en az tek taraflı olarak uygulandı. Sinirler, supramaksimal uyarıldı.

İğne EMG

İğne EMG sırasında bandpass filtresi 2 Hz–10 kHz olarak ayarlandı. İğne EMG, Keypoint-Denimark EMG cihazı kullanılarak yapıldı.

İğne EMG, alt ekstremitenin en az bir distal kasında standart konsantrik iğne elektrodu ile gerçekleştirildi. İlk değerlendirilen kastaki bulgular anormal ise, inceleme diğer distal ve proksimal kaslara, lüzum halinde üst ve diğer alt ekstremitelere - gerektiğinde miyotomal olarak- genişletildi. İğne EMG uygulanmış hastalara ait veriler "Bulgular" kısmında sunuldu.

SEP/Blink Refleks/HRV Çalışmaları

Bandpass filtresi 10 Hz–3 kHz olarak ayarlandı. SEP çalışmaları Keypoint-Denmark EMG cihazı kullanılarak gerçekleştirildi. Cilt sıcaklığı 32°C veya üzerinde tutuldu.

Somatosensorial uyarılmış potansiyel (SEP) çalışması, sınırlı sayıda hastada santral duyusal yol tutulumunu değerlendirmek amacıyla yapıldı. SEP kayıtları, tibial sinirin distalden uyarılmasıyla elde edildi; spinal ve kortikal yanıtlar değerlendirildi.

Yüzde uyuşma ve otonom semptomları olan hastalarda blink refleks çalışması ve kalp hızı değişkenliği (HRV) analizi uygulandı.

Blink refleks çalışması sırasında bandpass filtresi 20 Hz–10 kHz olarak ayarlandı. Çalışmalar, Keypoint-Denmark EMG cihazı ile yapıldı. Blink refleks değerlendirmesinde, supraorbital sinirler, katodun supraorbital çentiğe yerleştirilmesiyle uyarıldı ve kayıt elektrotları her iki orbikülaris oküli kasına yerleştirildi. İpsilateral erken yanıt (R1) ve bilateral geç yanıtların (R2) latansları kaydedildi (limitler: R1 <13 ms; R2 ipsilateral <40 ms, kontralateral <42 ms; iki taraf arasındaki fark: R1 için 1.2 ms, R2 için 5 ms).

HRV çalışmaları sırasında bandpass filtresi 0.5 Hz–2 kHz olarak ayarlandı. HRV analizi Keypoint-Denmark EMG cihazı kullanılarak yapıldı. Kısa dönem HRV değişkeni olan R-R interval standart sapması (SDRR), 60 saniyelik hem normal solunum (NB-SDRR) hem de derin solunum (DB-SDRR) sırasında değerlendirildi. NB-SDRR > 0.0019 olması durumunda test sonucu anormal kabul edildi. DB-SDRR'nin, NB-SDRR'ye göre en az iki kat artışı normal kabul edildi.

Diğer Destekleyici Testler

Spinal kolon manyetik rezonans görüntüleme (MRG) ve sural sinir biyopsisi uygulanmış hastaların kayıtları incelendi.

İstatistiksel Analizler

Veri analizleri, Windows için Statistical Package for the Social Sciences (SPSS) sürüm 25 (IBM, Armonk, NY, ABD) kullanılarak gerçekleştirildi. Kategorik değişkenler, sayı ve yüzde, sürekli değişkenler ise ortalama±SS veya median, minimum ve maksimum değerlerle birlikte aralık kullanılarak tanımlayıcı istatistikler olarak raporlandı. Sürekli değişkenlerin normallik dağılımı Kolmogorov-Smirnov veya Shapiro-Wilk testleri ile değerlendirildi. EDx bulgular, 23 pür SG hastası (yalnızca duyusal liflerin etkilendiği, motor lif tutulumu ve/veya tuzak nöropatisi olmayan hastalar) ile motor aksonal tutulumlu 9 SG hastası arasında karşılaştırıldı. Karşılaştırmalarda Student T testi veya Mann-Whitney U testi kullanıldı. İstatistiksel anlamlılık düzeyi $p<0.05$ olarak kabul edildi.

BULGULAR

Klinik Özellikler

Camdessanché kriterlerine göre, 24 hasta olası SG grubunda ve 32 hasta muhtemel SG grubunda yer aldı. Hiçbir hastamız kesin SG tanılı değildi. Tüm hastaların 35'inde (%62.5) etiyoloji belirlenmişken (ortalama yaş±SS = 54±18.7; 25'i kadın), önemli bir idiopatik baskınlık da vardı (n=14; %25).

SG; 9 hastada (%16) kemoterapi ajanı toksisitesiyle, 6 hastada (%10.7) Friedreich ataksisiyle, 5 hastada (%8.9) Sjögren sendromuyla, 3 hastada (%5.3) serebellar ataksi, nöropati ve vestibüler arefleksi sendromu (CANVAS) ile, 3 hastada (%5.3) paraneoplastik sendromla ilişkiliydi. Ayrıca, 1 hastada Sjögren sendromu içermeyen sicca kompleksi, 1 hastada Kennedy hastalığı, 1 hastada yüz başlangıçlı duyu ve motor nöronopati (FOSMN), 1 hastada herediter duyusal ve otonomik nöropati tip II (HSAN II), 1 hastada çölyak hastalığı ve 1 hastada Miller Fisher sendromu (MFS) tespit edildi.

Takip sürecinde, daha önce Sjögren sendromuna bağlı SG tanısı konmuş bir hastada nodüler sklerozan tip Hodgkin lenfoma saptandı.

Toksik gruptaki 2 hastada SG, kronik alkolizm ile ilişkiliydi.

Altı hastada platin analogları (karboplatin, sisplatin, oksaliplatin) – bunlardan biri karboplatin-paklitaksel kombinasyonu alan bir hastaydı – SG gelişiminden sorumlu tutuldu. 2 hastada bortezomibin, 1 hastada vinkristin-doksorubisin kombinasyonunun ve 1 hastada talidomidin SG ile ilişkili olduğu belirlendi.

Paraneoplastik gruptaki bir hastada Anti-Hu pozitifliği saptandı. Trisülfatlı heparin disakkarit ve fibroblast büyüme faktörü reseptörü 3'e (FGFR3) karşı otoantikorlar, özgüllükleri ve hastalıkla ilişkileri henüz netleşmediği için idiopatik hastaların hiçbirinde çalışılmadı.

Toplam 8 hasta takip randevularına gelmedi. Bu grup; Friedreich ataksisinden kuvvetle şüphelenilen 1 hasta, malignite şüphesi olan 2 hasta, spinoserebeller ataksi şüphesi olan 2 hasta, diğer herediter nörolojik hastalıkları olan 1 hasta ve nörodejeneratif süreçlerle ilişkili olduğu düşünülen 2 hastayı içermekteydi.

Nörofizyolojik Çalışmalar

Duyusal Sinir İletim Çalışmaları

Duyusal SİÇ ile ilgili sayısal veriler Tablo 1 ve 2'de sunulmuştur. Ulnar duyusal SİÇ 14 hastada, sural duyusal SİÇ ise 41 hastada bilateral olarak uygulandı. Süperfisial radial duyusal SİÇ, rutin protokol dışında 5 hastada tek taraflı olarak uygulandı. Toplam 36 hastada (%64.2) alt veya üst ekstremitelerde DSAP elde edilemedi. 20 hastada ise çok düşük amplitüdlü DSAP'lar kaydedildi. DSAP kaydedilebilen bu 20 hastanın 3'ünde üst ekstremitelerde DSAP elde edilemezken, alt ekstremitelerde düşük amplitüdlü DSAP'lar mevcuttu. Bu 3 hastada etiyoloji sırasıyla sisplatin toksisitesi, paraneoplastik sendrom ve MFS olarak belirlendi. Bu 20 hasta arasında yer alan diğer 3 hastada asimetrik DSAP anormallikleri gözlendi; bu hastalardan 1'i idiopatik grupta, 1'i paraneoplastik grupta ve 1'i olası herediter nörolojik hastalık ile ilişkili idi.

Motor Sinir İletim Çalışmaları

Motor SİÇ'lere ait sayısal veriler Tablo 1 ve 2'de sunulmuştur. Toplam 9 SG hastasında hafif motor aksonal tutulum bulguları gözlendi. Camdessanché kriterlerine uygun olarak, bu 9 hastada alt ekstremite motor sinirlerinden birinde bileşik kas aksiyon potansiyeli (BKAP) amplitüdünde düşüklük tespit edildi. Bu hastaların 2'sinde alt ekstremite motor SİÇ'lerinde hafif iletim hızı yavaşlaması saptandı. Ayrıca, 2 hastada tibial sinir distal motor latansı üst sınırda veya hafif uzamıştı, 1 hastada ise peroneal distal motor latans benzer şekilde üst sınırda veya hafif uzamıştı. Yine bu 9 hastanın 3'ünde tibial veya peroneal minimal F yanıt latansı üst sınırda ya da hafif uzamıştı.

Ulnar sinir distal motor latansları (DML), 56 hastanın 27'sinde (%48.2) üst sınırda veya uzamıştı (Şekil 1). Tüm hastalarda ulnar sinir DML ortalaması (±SS) 2.75 (±0.51) ms, medianı ise 2.8 (1.6–3.8) ms olarak ölçüldü. Pür SG tanısı olan hastalarda alt ekstremite DML'lerinde uzama gözlenmedi. Ancak bu hastaların 10'unda ulnar DML uzamıştı.

Pür SG tanılı 23 hasta (ortalama±SS = 2.63±0.56 ms) ile motor aksonal tutulumlu 9 SG hastasının (ortalama±SS = 2.98±0.45 ms) ulnar sinir DML'leri karşılaştırıldığında, istatistiksel olarak anlamlı bir fark bulunmadı (*p = 0.064*). Karpal tünel sendromu tespit edilen hasta grubu nedeniyle median sinir DML değerlendirmeye dahil edilmedi.

İğne EMG

Hafif motor aksonal tutulum bulguları olan 9 SG hastası hariç, 19 hastada kronik yaygın veya segmental kök/ön boynuz tutulumu saptandı. Yaygın kronik ön boynuz tutulumu olan 7 SG hastasının 3'ünde etiyoloji sırasıyla Kennedy hastalığı, FOSMN ve kronik alkolizm-servikal miyelomalazi olarak belirlendi. Herediter nörolojik hastalık şüphesiyle incelenen 2 hasta, takiplerine gelmedi. Geriye kalan 1 hasta ise kendi isteğiyle merkezimizde takip edilmeyi bıraktı. Friedreich ataksisi tanısı alan 6 hastanın 3'ünde SG ile birlikte lumbosakral ön boynuz tutulumu gözlendi. Lumbosakral segmentte çoklu ön boynuz tutulumu olan 1 hastada ise SG saptandı; ancak etiyoloji aydınlatılamadı.

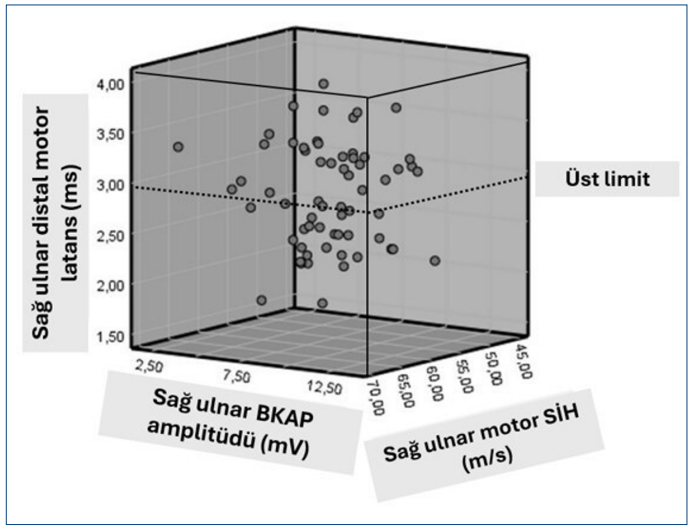

Şekil 1. Hastaların sağ ulnar sinir distal motor latans/ sinir iletim hızı (SİH) / bileşik kas aksiyon potansiyel (BKAP) amplitüd grafiği

Tablo 1. Hastaların üst ekstremitelerinin duyusal ve motor sinir iletim çalışmalarının sayısal değerleri

				Ulnar Sinir							Median Sinir					
				Duyusal Sinir				Motor Sinir			Duyusal Sinir				Motor Sinir	
				Sağ		Sol					Sağ		Sol			
	n	Yaş ortalaması (SS)	Kadın (n)	DSAP amplitüdü ortalaması (SS) (µV)	SİH ortalaması (SS) (m/s)	DSAP amplitüdü ortalaması (SS) (µV)	SİH ortalaması (SS) (m/s)	DML ortalaması (SS) (ms)	BKAP amplitüdü ortalaması (SS) (mV)	SİH ortalaması (SS) (m/s)	DSAP amplitüdü ortalaması (SS) (µV)	SİH Ortalaması (SS) (m/s)	DSAP amplitüdü ortalaması (SS) (µV)	SİH ortalaması (SS) (m/s)	BKAP amplitüdü ortalaması (SS) (mV)	SİH ortalaması (SS) (m/s)
Toksik	11	64,1(9,9)	4	0,55(1,3)	57(9,8)	0	Ø	2,97(0,37)	7(1,7)	55(6,08)	2,14(4,2)	57,2(7,3)	Ø	Ø	7,19(1,5)	56,7(5,3)
İdiopatik	14	56,09(17,3)	4	0,2(0,69)	67(0)	Ø	Ø	2,81(0,45)	7,7(2,2)	55,09(3,9)	0,43(1,4)	61(0)	Ø	Ø	6,45(1,4)	54,3(2,9)
Friedreich ataksisi	6	30,1(8,2)	4	0(0)	Ø	0	Ø	2,45(0,42)	7,2(2,4)	51,8(1,4)	0,6(1,6)	55(0)	Ø	Ø	6,6(1,7)	54,5(5,8)
Sjögren± Sikka sendromu	6	54,6(21,2)	4	0(0)	Ø	0,56(0,98)	66(0)	2,63(0,58)	7,5(1,4)	55,6(3,01)	0(0)	Ø	0(0)	Ø	6,5(3,8)	53,2(2,8)
CANVAS	3	59,3(5,7)	3	1,2(2,1)	52(0)	Ø	Ø	2,76(0,55)	6,7(3,9)	59,3(8,3)	1,3(2,2)	*35(0)	Ø	Ø	4,75(6,2)	58(9,8)
Paraneo-plastik	3	54,6(17,09)	2	0(0)	Ø	0(0)	Ø	2,9(0,6)	7,9(1,2)	55,3(2,5)	0(0)	Ø	Ø	Ø	7,6(0,5)	55(2)
HSAN II	1	34 (0)	0	0(0)	Ø	Ø	Ø	2,5(0)	6,5(0)	51(0)	0(0)	Ø	Ø	Ø	7,7(0)	51(0)
Çölyak hastalığı	1	24(0)	1	0(0)	Ø	0(0)	Ø	1,9(0)	7,3(0)	67(0)	2,6(0)	47(0)	6,1(0)	43(0)	11,9(0)	63(0)
Miller Fisher sendromu	1	34(0)	0	4,1(0)	52(0)	4,2(0)	55(0)	2,2(0)	9,1(0)	50(0)	5,7(0)	52(0)	5,1(0)	56(0)	7,2(0)	52(0)
Kennedy hastalığı	1	46(0)	0	0(0)	Ø	Ø	Ø	2,7(0)	5(0)	62(0)	0(0)	Ø	Ø	Ø	5(0)	58(0)
FOSMN	1	53(0)	0	5,7(0)	64(0)	Ø	Ø	2,9(0)	4,6(0)	64(0)	7,3(0)	66(0)	Ø	Ø	3(0)	55(0)
Tüm hastalar**	48**	54±18,7	25	0,82(2,04)	56(5,9)	0,75(1,6)	56,6(8,6)	2,77(0,5)	7,1(2,05)	55,1(5,1)	1,36(2,8)	56,5(8,4)	2,8(3,2)	49,5(9,1)	6,7(2,1)	55,8(5,1)

** n: Sayı; SS: Standart Sapma; DSAP: Duyusal Sinir Aksiyon Potansiyeli; SİH: Sinir İletim Hızı; DML: Distal Motor Latans; BKAP: Bileşik Kas Aksiyon Potansiyeli; CANVAS: Serebellar ataksi, Nöropati ve Vestibüler arefleksi sendromu; HSAN II: Herediter Sensorial ve Otonomik Nöropati Tip II; FOSMN: Yüz Başlangıçlı Sensorial ve Motor Nöronopati; Ø: Çalışılmadı*

** Kontrol vizitlerine gelmeyen ve bu nedenle etiyolojisi belirlenemeyen 8 hastaya ait veriler tabloya dahil edilmemiştir.

Tablo 2. Hastaların alt ekstremitelerinin duyusal ve motor sinir iletim çalışmalarının sayısal değerleri

				Sural Sinir				Tibial Sinir			Peroneal Sinir		
				Duyusal Sinir				Motor Sinir			Motor Sinir		
				Sağ		Sol							
	n	Yaş ortalaması (SS)	Kadın (n)	DSAP amplitüdü ortalaması (SS) (µV)	SİH ortalaması (SS) (m/s)	DSAP amplitüdü ortalaması (SS) (µV)	SİH ortalaması (SS) (m/s)	DML ortalaması (SS) (ms)	BKAP amplitüdü ortalaması (SS) (mV)	SİH ortalaması (SS) (m/s)	DML ortalaması (SS) (ms)	BKAP amplitüdü ortalaması (SS) (mV)	SİH ortalaması (SS) (m/s)
Toksik	11	64,1(9,9)	4	0,4(0,95)	48(5,6)	0,37(1,06)	44(0)	4,03(0,72)	6,1(3,4)	44,7(5,7)	4,43(0,74)	2,1(1,7)	43,9(3,4)
İdiopatik	14	56,09(17,3)	4	0,26(0,87)	44(0)	0,56(1,2)	42(0)	4(1,02)	6,5(4,2)	44,3(6,6)	4,27(0,66)	2,8(1,7)	43,7(2,4)
Friedreich ataksisi	6	30,1(8,2)	4	0(0)	Ø	0(0)	Ø	3,56 (0,82)	8,9(2,8)	45,8(4,7)	4,5(1,01)	2,7(2,1)	44,4(4,2)
Sjögren+ Sikka sendromu	6	54,6(21,2)	4	0(0)	Ø	0(0)	Ø	4,03(0,87)	9,4(2,5)	43,5(3,5)	3,92(0,28)	4,06(1,7)	43,8(3,3)
CANVAS	3	59,3(5,7)	3	0,83(1,4)	49(0)	0,65(0,9)	46(0)	3,56(0,32)	5,8(2,5)	42,3(2,08)	5,13(1,26)	1,66(1,2)	48,6(6,1)
Paraneo-plastik	3	54,6(17,09)	2	0(0)	Ø	9(0)	55(0)	3,83(0,2)	7,1(4,8)	42,6(3,7)	4,63(0,2)	1,53(0,05)	45,6(5,6)
HSAN II	1	34 (0)	0	0(0)	Ø	0(0)	Ø	3,9(0)	4(0)	50(0)	4,4(0)	2,4(0)	41(0)
Çölyak hastalığı	1	24(0)	1	0(0)	Ø	0(0)	Ø	2,8(0)	16(0)	42(0)	3,3(0)	4,2(0)	49(0)
Miller Fisher sendromu	1	34(0)	0	11,7(0)	53(0)	7,9(0)	38(0)	4(0)	11,1(0)	46(0)	4,1(0)	5,6(0)	43(0)
Kennedy hastalığı	1	46(0)	0	0(0)	Ø	0(0)	Ø	3,2(0)	2,9(0)	52(0)	5(0)	3,6(0)	43(0)
FOSMN	1	53(0)	0	4,4(0)	53(0)	Ø	Ø	4,5(0)	11,2(0)	41(0)	6,5(0)	0,4(0)	43(0)
Tüm hastalar**	48**	54(18,7)	25	0,54(1,79)	55(0,62)	0,76(2,02)	46,8(6,06)	3,97(0,94)	7,3(3,9)	44,4(5,1)	4,44 (0,78)	2,7(1,8)	44,9(4,2)

* n: Sayı; SS: Standart Sapma; DSAP: Duyusal Sinir Aksiyon Potansiyeli; SİH: Sinir İletim Hızı; DML: Distal Motor Latans; BKAP: Bileşik Kas Aksiyon Potansiyeli; CANVAS: Serebellar ataksi, Nöropati ve Vestibüler arefleksi sendromu; HSAN II: Herediter Sensorial ve Otonomik Nöropati Tip II; FOSMN: Yüz Başlangıçlı Sensorial ve Motor Nöronopati; Ø: Çalışılmadı

** Kontrol vizitlerine gelmeyen ve bu nedenle etiyolojisi belirlenemeyen 8 hastaya ait veriler tabloya dahil edilmemiştir.

Tablo 3. Hastaların SEP, blink refleks ve HRV çalışmalarına ait veriler

	n	Tibial SEP Sayısı	Blink Refleks Çalışma Sayısı	HRV Sayısı
Toksik	11	Ø	1(normal)	Ø
İdiopatik	14	1(iletim bozukluğu)	Ø	1(otonomik disfonskiyon)
Friedreich ataksisi	6	2(iletim bozukluğu)	Ø	Ø
Sjögren+Sikka sendromu	6	1(iletim bozukluğu)	1(normal)+1(unilateral R1 latans uzaması)	Ø
CANVAS	3	Ø	1(bilateral R1 latans uzaması)	1(otonomik disfonskiyon)
Paraneoplastik	3	Ø	Ø	Ø
HSAN II	1	Ø	Ø	1(otonomik disfonskiyon)
Çölyak hastalığı	1	1(iletim bozukluğu)	Ø	Ø
Miller Fisher sendromu	1	Ø	1(normal)	Ø
Kennedy hastalığı	1	1(iletim bozukluğu)	Ø	Ø
FOSMN	1	Ø	1(bilateral ipsi ve kontralateral R2 latans uzaması)	Ø
*Tüm hastalar***	48**	11	5	3

**n: Sayı; SEP: Somatosensorial Uyarılmış Potansiyel; HRV: Kalp Hızı Değişkenliği; CANVAS: Serebellar ataksi, Nöropati ve Vestibüler Arefleksi Sendromu; HSAN II: Herediter Sensorial ve Otonomik Nöropati Tip II; FOSMN: Yüz Başlangıçlı Sensorial ve Motor Nöronopati; Ø: Çalışılmadı*
**Kontrol vizitlerine gelmeyen ve bu nedenle etiyolojisi belirlenemeyen 8 hastaya ait veriler tabloya dahil edilmemiştir.

İğne EMG bulguları, üst ve alt ekstremite iğne EMG'si (ÜEMG ve AEMG) olarak iki grupta değerlendirildi. İğne EMG, 13 hastada üst ekstremiteye, 17 hastada ise alt ekstremiteye uygulandı. ÜEMG ve AEMG bulguları, laboratuvarımızın derecelendirme sistemine göre sınıflandırıldı (8–10). Hastalarımızın AEMG bulgularının %52.9'u 1. derece (minimal-hafif), %41.1'i 2. derece (orta), %5.8'i ise 3. derece (şiddetli) olarak değerlendirildi. Üst ekstremite iğne EMG'si yapılan hastaların %53.8'inde 1. derece, %23'ünde 2. derece ve %7.6'sında 3. derece iğne EMG bulguları saptandı. Üst ekstremite iğne EMG'si yapılan hastaların 2'sinde bulgular normaldi. Buna karşılık, alt ekstremite iğne EMG'sinde hiçbir hastada normal bulguya rastlanmadı.

SEP / Blink Refleks / HRV Çalışmaları

Tablo 3, hastalara ait SEP, blink refleks ve HRV çalışmalarına ait verileri göstermektedir.

Tibial SEP çalışması 11 hastaya uygulandı. Bu hastalardan 9'unda hem santral hem de periferik duyusal yollarda iletim bozukluğu tespit edilirken, yalnızca 2 hastada arka kordonun santral duyusal yollarında iletim bozukluğu saptandı.

Blink refleks çalışması yapılan 6 hastanın 3'ünde sonuçlar normaldi. Bu hastaların etiyolojileri sırasıyla MFS, alkolizm ve Sjögren sendromu ile paraneoplastik sendrom birlikteliğiydi. CANVAS ve Sjögren sendromlu 1'er hastada R1 latanslarının uzadığı, FOSMN hastasında ise R2 latanslarının uzadığı görüldü.

HRV çalışması CANVAS, HSAN II ve idiopatik etiyolojili 3 hastaya uygulandı ve hepsinde otonom sinir sistemi bozukluğu tespit edildi.

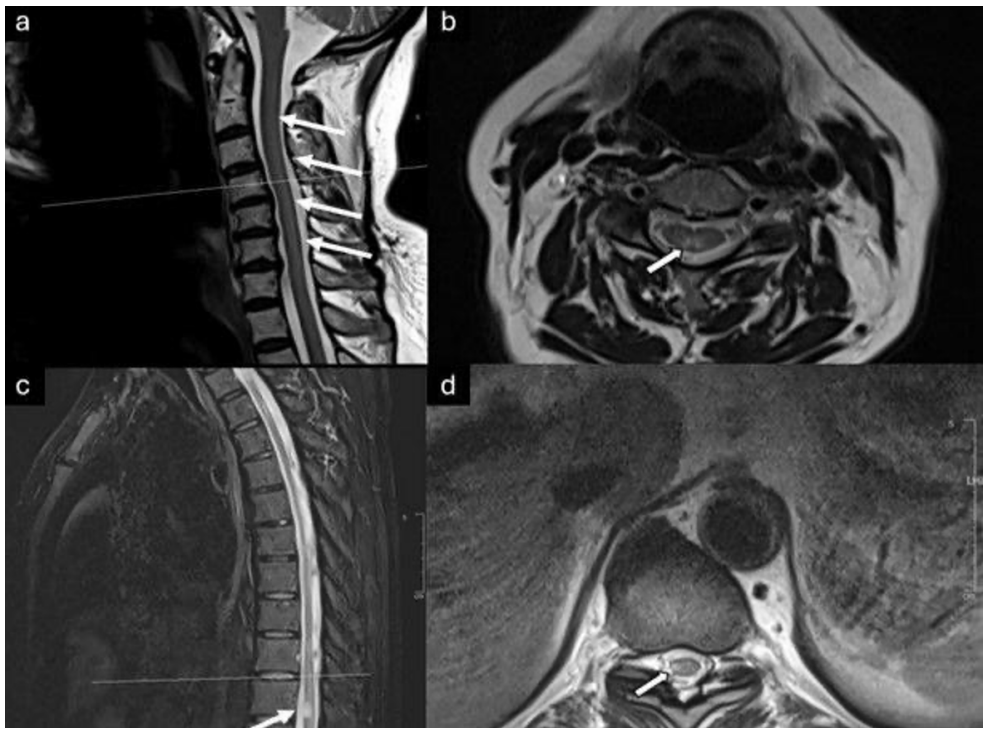

Şekil 2 (a-d). Şekil 2a-b, Sjögren sendromlu bir hastadan; şekil 2c-d ise anti-Hu seropozitif (paraneoplastik sendrom) bir hastadan alınmıştır. Sagittal ve aksiyel T2-ağırlıklı görüntüler, servikal kordun dorsal sütunu boyunca uzanan longitudinal bir lezyonu göstermektedir (a ve b'deki oklar). Diğer hastada ise, torakal spinal kord içinde fokal T2-hiperintens lezyonu gösteren sagittal (c) ve aksiyel (d) T2-ağırlıklı spinal manyetik rezonans görüntüleri *(c ve d'de oklar).*

Diğer Destekleyici Testler

Servikal segmenti de kapsayan spinal MR incelemesi 22 hastada uygulandı. Bu hastaların 12'sinde, ya yalnızca servikal segmente sınırlı (Şekil 2a-b) ya da tüm spinal dorsal kolonu kapsayan (Şekil 2c-d) T2 ağırlıklı hiperintens lezyonlar görüldü.

Hiçbir hastada deri biyopsisi ile epidermal sinir lif yoğunluğu değerlendirilmedi. Sural sinir biyopsisi ise 4 hastada yapıldı; ancak beklendiği gibi anlamlı veya ayırt edici bir sonuç elde edilemedi.

TARTIŞMA

Bu çalışmada, elektrofizyolojik olarak SG tanısı konmuş 56 hastanın elektrofizyolojik testleri, klinik özellikleri ve destekleyici tanısal testleri bütüncül bir yaklaşımla incelendi. SG şüphesi durumunda, kesin tanının invaziv bir işlem olması nedeniyle rutin önerilmeyen AKG biyopsisi ile konduğu göz önünde bulundurulduğunda, elektrofizyolojik yöntemlerle kapsamlı değerlendirme ve detaylı muayenenin gerekli olduğu teyit edildi. Ayrıca, bazen SG'nin herhangi bir ön klinik şüphe olmadan, yalnızca elektrofizyolojik inceleme sonucu da tanımlanabileceği vurgulandı.

Çalışmamızda, hastaların %62.5'inde etiyoloji belirlenirken, önemli bir oranda (%25; 14 hasta) idiopatik hasta da mevcuttu. Ancak bu oran literatürle uyumlu değildi. Literatürde bu oranın yaklaşık %50 civarında olduğu bildirilmiştir (11, 12).

SG'nin teşhis edilmesi ve nispeten daha yaygın periferik nöropatilerden ayırt edilmesi zordur. Bir yandan, SG'nin bazı kemoterapi tedavilerinin tamamlanmasından birkaç ay sonra ortaya çıkabileceğinin (coasting etkisi) de bilincinde olunması gerekmekte iken (7); diğer yandan ise geri dönüşümlü etiyolojilerin de altta yatabileceğinin bilinmesi gerekir. Bu nedenle, SG'nin ayırıcı tanısı özellikle geri dönüşümlü nedenler için önemlidir. Teşhiste zorluklar nedeniyle, ulnar duyusal-motor amplitüd oranı (5) ve proksimalden uyarılan soleus H-refleksi (13) yöntemleri de SG tanısı için nörofizyolojik yöntemler olarak tanımlanmıştır. Hem hassas hem de kullanımı kolay kriterlere olan ihtiyaç nedeniyle, özgüllük ve duyarlılık değerlendirmelerinde tereddütlere yol açan Asbury kriterleri (3) ve paraneoplastik SG dışında diğer SG formlarında güvenilir olmayan PNS Euronet grup kriterleri (3) önerilmiştir. Son zamanlarda ise, daha kapsamlı ve yüksek doğrulukta olan Camdessanché kriterleri (3) önerilmiştir. Camdessanché kriterleri, 3 klinik ve 2 nörofizyolojik parametrenin kombinasyonundan oluşur. 2 nörofizyolojik kriter şunlardır: 1) Üst ekstremitelerde en az 1 duyusal potansiyelin yokluğu veya 3 DSAP amplitüdünün normal alt sınırın %30'unun altında olması ve bu durumun kompresyon nöropatisi ile açıklanamaması; 2) Alt ekstremitelerde anormal motor SİÇ'i olan sinir sayısının 2'nin altında olması. Camdessanché kriterleri tanı için MRG ve AKG biyopsisini içermekte, ancak cilt biyopsisinden bahsetmemektedir. Günümüzde, SG'leri etyolojik olarak birbirinden ayırt edebilen hiçbir yöntem veya kriter bulunmamaktadır.

Hastalarımızda, ulnar sinir DML'sinin 27 hastada (%48.2) üst sınırda veya uzamış olduğunu ve pür SG tanılı 23 hasta ile motor aksonal tutulumlu 9 SG hastasının ulnar sinir DML karşılaştırmasında anlamlılık olmadığını bulduk. Bu bulgular, SG'de üst ekstremite sinirlerinin nispeten daha fazla tutulumu ve hafif motor lif tutulumuyla açıklanabilir. Nitekim, Camdessanché ve arkadaşları da SG'de üst ekstremite sinirlerinin anlamlı derecede daha fazla etkilendiğini ve sınırlı elektrofizyolojik motor sinir tutulumu beklendiğini belirtmişlerdir (3). Ancak bizim çıkarımımız, cinsiyet ve ekstremite uzunluğu farklılıkları, retrospektif çalışma dizaynı sonucu standart olmayan mesafe ölçümleri nedeniyle abartılı olabilir. Öte yandan, gelecekte ulnar ve hatta radial sinir DML ölçümleri için mesafelerin standardize edilebileceği prospektif bir SG çalışması tasarlanırsa, bu sinirlerin DML'lerinin üst sınırda/uzamış tespit edilip edilmeyeceği sorusu da gündeme gelmektedir.

Hafif motor aksonal tutulum bulguları olan 9 SG hastasının yanı sıra, kronik yaygın veya segmental kök/ön boynuz tutulumu olan 19 hasta vardı. Ayrıca, iğne EMG işlemi uygulananlarda alt ekstremitelerde tüm hastalarda ve üst ekstremitelerde %84.6 oranında anormallik tespit edildi. Motor lif tutulumu nedenine ilişkin olarak, bazı hastalarda spesifik veya spesifik olmayan immün yanıtlar nedeniyle AKG (14) ve/veya periferik sinir tutulumuna benzer mekanizma (15) ile ön boynuz tutulumu olabileceği görüşleri bulunmaktadır. Ayrıca, paraneoplastik nöronopatilerde motor lif tutulumunun daha şiddetli olabileceği belirtilmektedir (11). Ancak, çalışmamızda paraneoplastik SG tanılı 4 hastamızın yalnızca 1'inde hafif motor aksonal tutulum vardı. 2. derece ÜEMG bulguları olan 3 hastamızdan 2'sinin tanısı CANVAS ve Kennedy hastalığı olarak doğrulandı. 2. derece AEMG bulguları olan 7 hastamızdan 3'ünün etiyolojisi toksik neden, CANVAS ve Kennedy hastalığı olarak saptandı. Alt ve üst ekstremitelerde 3. derece iğne EMG bulgusu olan tek hastamız FOSMN hastasıydı.

Spinal dorsal kolon tutulumu, SEP'e kıyasla MRG ile daha doğru olarak gösterilebilir (2). Çünkü SEP'ler, DSAP'ların amplitüd düşüklüğü veya yokluğu nedeniyle perdelenebilir (16); tıpkı tibial SEP uygulanan 11 hastamızdan 9'unda olduğu gibi. Bu durum, SG tanısında SEP için bir sınırlamadır. Otonomik ganglion tutulumu da SG'ye eşlik edebilir (17). Özellikle spesifik etiyolojiler söz konusu olduğunda, bizim 3 hastamızda olduğu gibi HRV ve sempatik cilt yanıtı gibi otonom testler otonom tutulumun gösterilmesinde faydalı olur. SEP gibi destekleyici elektrofizyolojik testler – sınırlamalarına rağmen –, birçok klinikte bazı hastalarda "periferik aksonal nöropati" gibi aceleye gelen tanılar yerine "nöronopati" tanısını gündeme getirmek ve desteklemek için uzmanlara yardımcı olabilir. Bu testler ayrıca ayırıcı tanı yelpazesini daraltmaya ve tanı ile tedavi edilebilir etiyolojilerin hızlı belirlenmesine katkı sağlar. Belki de bu testlerin kliniklerde daha sık kullanılması ve bulgularının raporlanması, ileride SG tanı kriterlerine destekleyici araçlar olarak dahil edilmelerini mümkün kılacaktır.

Genellikle büyük çaplı sinir liflerinin nonspesifik kaybını gösteren sural sinir biyopsisi, eğer rejenerasyon kümeleri yoksa ya da rejenerasyon kümelerinin sayısı kayıp lif sayısına göre az ise SG tanısını destekleyebilir. Ancak bu bulgu, SG tanısında çok yardımcı değildir (11). Proksimal uylukta epidermal sinir lifi yoğunluğunun nöropatiler ve kontrollerden daha düşük, distal bacakta ise nöropatiler ile kontroller arasında bir değerde olduğunu gösteren cilt biyopsi paterni SG için değerli bir ek inceleme bulgusudur (5, 18). Ne yazık ki, hastalarımızın hiçbirinde cilt biyopsisi ile epidermal sinir lifi yoğunluğu değerlendirilmemiştir.

Bu gözlemsel çalışmanın, retrospektif olmasıyla başlayan birçok sınırlaması vardır. Diğer bir önemli sınırlama ise, elektrofizyolojik testlere dayanarak SG tanısı konan hastaların AKG histopatolojik incelemesinin yapılmamış olmasıdır.

Sonuç olarak, SG'yi mümkün olan en erken dönemde, invaziv yöntemlere gerek kalmadan tanımlamak ve onun etiyolojisini aydınlatmak için, diğer destekleyici tanı araçlarının yardımıyla kapsamlı bir elektrofizyolojik tarama yapılmalıdır.

Etik Kurul Onayı: Çalışma, Hacettepe Üniversitesi Yerel Etik Kurulu tarafından onaylandı (No: SBA 24/196).

Hakem Değerlendirmesi: Dış Bağımsız.

Yazar Katkıları: Fikir- HUU, CMT, FGY; Tasarım- HUU, CMT, FGY; Denetleme- CMT, ET, FGY, RG; Kaynaklar- CMT, FGY; Malzemeler- HUU, ET, RG, CMT, FGY; Veri Toplanması ve/veya İşlemesi- HUU, ET, RG; Analiz ve/veya Yorum- HUU, CMT, FGY; Yazıyı Yazan- HUU, CMT, RG; Eleştirel İnceleme- CMT, ET, FGY.

Çıkar Çatışması: Yazarlar, araştırmanın çıkar çatışması olarak yorumlanabilecek herhangi bir ticari veya finansal ilişkinin bulunmadığı bir ortamda yürütüldüğünü beyan ederler.

KAYNAKLAR

1. Kuntzer T, Antoine JC, Steck AJ. Clinical features and pathophysiological basis of sensory neuronopathies (ganglionopathies). Muscle Nerve. 2004;30(3):255-68. [Crossref]
2. Lauria G, Pareyson D, Sghirlanzoni A. Neurophysiological diagnosis of acquired sensory ganglionopathies. Eur Neurol. 2003;50(3):146-52. [Crossref]
3. Camdessanché JP, Jousserand G, Ferraud K, Vial C, Petiot P, Honnorat J, et al. The pattern and diagnostic criteria of sensory neuronopathy: a case-control study. Brain. 2009;132(Pt 7):1723-33. [Crossref]
4. van de Warrenburg BP, Notermans NC, Schelhaas HJ, van Alfen N, Sinke RJ, Knoers NV, et al. Peripheral nerve involvement in spinocerebellar ataxias. Arch Neurol. 2004;61(2):257-61. [Crossref]
5. Garcia RU, Ricardo JA, Horta CA, Garibaldi SG, Nucci A, França MC, Jr. Ulnar sensory-motor amplitude ratio: a new tool to differentiate ganglionopathy from polyneuropathy. Arq Neuropsiquiatr. 2013;71(7):465-9. [Crossref]
6. Zis P, Hadjivassiliou M, Sarrigiannis PG, Barker A, Rao DG. Rapid neurophysiological screening for sensory ganglionopathy: A novel approach. Brain Behav. 2017;7(12):e00880. [Crossref]
7. Gwathmey KG. Sensory neuronopathies. Muscle Nerve. 2016;53(1):8-19. [Crossref]
8. Yildiz FG, Uzuncakmak-Uyanik H, Aghamirzayeva K, Temucin CM. Electrodiagnostic Features of Sciatic Neuropathy: Six-year Referral Center Experience. Neurological Sciences and Neurophysiology. 2023;40(3):145-51.
9. Uzunçakmak-Uyanık H, Yıldız FG, Tan E, Temuçin Ç M. Thoracic paraspinal muscle concentric needle electrode jitter analysis in electrophysiological diagnosis of ALS. J Electromyogr Kinesiol. 2025;81:102975. [Crossref]
10. Azman F, Yildiz FG, Temucin CM. Winged Scapula: Clinical and Electrophysiological Features and Common Causes Based on 20 Years of Experience in a Referral Center in Turkey. J Clin Neurophysiol. 2023;40(4):286-92. [Crossref]
11. Sghirlanzoni A, Pareyson D, Lauria G. Sensory neuron diseases. Lancet Neurol. 2005;4(6):349-61. [Crossref]
12. Lauria G, Pareyson D, Grisoli M, Sghirlanzoni A. Clinical and magnetic resonance imaging findings in chronic sensory ganglionopathies. Ann Neurol. 2000;47(1):104-9.
13. Zhu DQ, Zhu Y, Qiao K, Zheng CJ, Bradley S, Weber R, et al. Proximally evoked soleus H-reflex to S1 nerve root stimulation in sensory neuronopathies (ganglionopathies). Muscle Nerve. 2013;48(5):814-6. [Crossref]
14. Vucic S, Tian D, Chong PS, Cudkowicz ME, Hedley-Whyte ET, Cros D. Facial onset sensory and motor neuronopathy (FOSMN syndrome): a novel syndrome in neurology. Brain. 2006;129(Pt 12):3384-90. [Crossref]
15. Camdessanché JP, Antoine JC, Honnorat J, Vial C, Petiot P, Convers P, et al. Paraneoplastic peripheral neuropathy associated with anti-Hu antibodies. A clinical and electrophysiological study of 20 patients. Brain. 2002;125(Pt 1):166-75. [Crossref]
16. Mori K, Koike H, Misu K, Hattori N, Ichimura M, Sobue G. Spinal cord magnetic resonance imaging demonstrates sensory neuronal involvement and clinical severity in neuronopathy associated with Sjögren's syndrome. J Neurol Neurosurg Psychiatry. 2001;71(4):488-92. [Crossref]
17. Amato AA, Ropper AH. Sensory Ganglionopathy. N Engl J Med. 2020;383(17):1657-62. [Crossref]
18. Lauria G, Sghirlanzoni A, Lombardi R, Pareyson D. Epidermal nerve fiber density in sensory ganglionopathies: clinical and neurophysiologic correlations. Muscle Nerve. 2001;24(8):1034-9. [Crossref]