NÖRO PSİKİYATRİ ARŞİVİ
ARCHIVES OF NEUROPSYCHIATRY

OLGU SUNUMU

Makale No: 13

Arch Neuropsychiatry 2026;63:80–83
https://doi.org/10.29399/npa.29070

Uzamsal İhmal Olmadan Yüz Hipoşeması

Facial Hyposchematia Without Spatial Neglect

Emre KUMRAL[1], Dilek EVYAPAN[1]

[1]Ege Üniversitesi Tıp Fakültesi Hastanesi, Nöroloji Anabilim Dalı, İzmir, Türkiye

ÖZ

Giriş ve Amaç: Hipoşema, vücudun bir bölümünün boyutunun olduğundan az tahmin edilmesiyle karakterize nadir bir hastalıktır. Bugüne kadar izole yüz hipoşeması tanımlanmamıştır. Bu sendromun patofizyolojisi yeterince anlaşılmamıştır.

Yöntem: Sağ frontal-insüler bölgeyi içeren iskemik lezyonlar sonrasında mekansal ihmal olmaksızın izole kontralateral yüz hipoşeması geliştiren üç hastayı bildiriyoruz.

Bulgular: Tüm hastalar yüzlerinin sol tarafının sağ taraftan orantısız şekilde daha küçük olduğu hissini bildirdi. Etkilenen hastalarda doğrudan gözlemlenebilir objektif bulgular yoktu. Çizim görevlerinde, tüm hastalarda yüzün sol tarafı sağ taraftan daha sıkıştırılmış olarak tasvir edildi. Üç hastada da yüz hipoşeması, ekstrapersonal alanın üst kısmında ve öz-ilişkili sistemlerde yer alan frontal-insüler devreleri etkileyen lezyonlara bağlı olduğu düşünüldü.

Sonuç: Bu olgular, ekstrapersonal ve kişisel alanların çarpıtılmasının ve olduğundan az tahmin edilmesinin, yüz gibi belirli vücut bölümlerini izole olarak etkileyebileceğini göstermektedir.

Anahtar Sözcükler: Beden şeması bozukluğu, frontal lezyon, hipoşema, uzay bozulması, yüz

ABSTRACT

Introduction: Hyposchematia is a rare disorder characterized by the underestimation of the size of a part of the body. To date, isolated facial hyposchematia has not been described. The pathophysiology of this syndrome remains poorly understood.

Methods: We investigated body schema disturbances and neuroimaging features of 2400 ischemic stroke patients.

Results: We found three patients who felt that the left side of their face was disproportionately smaller than the right side. There were no directly observable objective findings in the affected patients. In drawing tasks, the left side of the face in all patients was depicted as more compressed than the right side. In all three patients, the facial hyposchematia was attributed to lesions affecting frontal-insular circuits involved in the upper part of extrapersonal space and self-related systems.

Conclusion: These cases demonstrate that distortions and underestimation of extra-personal and personal spaces can affect specific body parts, such as the face, in isolation.

Keywords: Body schema disorder, facial, frontal lesion, hyposchematia, space distortion

Cite this article as: Kumral E, Evyapan D. Facial Hyposchematia Without Spatial Neglect. Arch Neuropsychiatry 2026;**63**:80–83. doi: 10.29399/npa.29070

GİRİŞ

Hipoşema, hastaların tüm vücutlarını olduğundan daha küçük algıladıkları durumları tanımlamak için kullanılmaktadır. Klinik ortamlarda kullanımının yanı sıra, terim genellikle hastaların bir görüntünün bir bölümünün boyutunu küçülttüğü çizim görevleri bağlamında, özellikle de illüzyon bir vücut şemasında meydana geldiğinde kullanılır. Hipoşema öznel bir olgu olduğundan, klinisyenler tarafından doğrudan gözlemlenemez. Bu durum, sağ beyin hasarlı hastaların çizimlerde aşırı genişleme (örneğin, nesnelerin sol tarafına gereksiz ayrıntılar ekleme) sergilediği hiperşema tanımına da yol açmıştır (1).

Bisiach ve ark. (4) tarafından yapılan bir çalışma, sol uzamsal ihmali olan veya olmayan sağ beyin hasarlı hastaların, ihmal belirtileri tüm katılımcılarda mevcut olmamasına rağmen, çizimlerini sol tarafa uzatma konusunda benzer eğilimler gösterdiğini saptamıştır. Sağlam uzamsal farkındalığa sahip bu hastalar, çizimlerinde (hem bellekden hem de kopyalama yoluyla) sola doğru daralma ve sol tarafta kalıcılık sergileyerek, uzamsal ihmali olan hastalardan farklı bir örüntü sergilemiştir. Bu çarpıtmayı yaşayan hastalar, hipoşema ile belirginleşen kişisel ve kişisel olmayan alanın küçüldüğünü de göstermiştir. Buna karşılık, hiperşema, abartılı çizim biçimleri de içerir. Özellikle, sağ beyin hasarı olan ve ihmal edilmeyen iki sağlak hasta, vücutlarının sol tarafında daha küçük bir his olduğunu bildirmiştir (5).

Bu makale, yalnızca yüzü etkileyen belirli bir uzamsal çarpıtma biçimi olan "yüz hipoşeması" adlı yeni bir kavramı tanıtmaktadır. Bu olgu daha önce tanımlanmamıştır, çünkü önceki araştırmalar öncelikle vücudun tamamına veya uzuvlara odaklanmıştır. Mevcut çalışma, sağ beyin hasarı olan ve hepsi yüz algılarında önemli bir bozulma gösteren ve "yüz hipoşeması" olarak adlandırdığımız üç benzersiz hasta olgusunu sunmaktadır.

Yazışma Adresi: Emre Kumral, Ege Üniversitesi Tıp Fakültesi Hastanesi, Nöroloji Anabilim Dalı, İzmir, Türkiye • **E-posta:** emre.kumral@ege.edu.tr
Geliş Tarihi: 20.02.2025, **Kabul Tarihi:** 04.08.2025, **Çevrimiçi Yayın Tarihi:** 21.12.2025
©Telif Hakkı 2025 Türk Nöropsikiyatri Derneği - Makale metnine www.noropskiyatriarsivi.com web sayfasından ulaşılabilir

Öne Çıkan Noktalar

- **Hipoşemati, bedenin daha küçük algılandığı bir durumu ifade eder.**
- **Fasiyal hipoşemati daha önce tanımlanmamıştır.**
- **Bu yazıda, 3 fasiyal hipoşematisi olan hasta tanımladık.**
- **Sağ frontal-insuler bölge bozukluklarında bu sendrom gelişebilir.**

YÖNTEM

Sağ beyin iskemik inme geçiren üç hastanın klinik ve nörogörüntüleme özelliklerini analiz ettik. İnmeden sonraki bir hafta içinde 3T Tarayıcı (Siemens, Erlangen, Almanya) kullanılarak MRI taramaları yapıldı. Klinik semptomlar, nöropsikolojik işlev ve hipoşematinin varlığı, yerleşik protokoller kullanılarak değerlendirildi. Yürütücü işlevler, İz Sürme Testi (YTM) kullanılarak değerlendirildi: Bölüm A (ortalama puan <35, yürütücü işlev bozukluğunu gösterir) ve Bölüm B (ortalama puan <75). Sözel akıcılık, 60 saniyede hayvan ve meyve kategorilerini içeren bir testle değerlendirildi ve <19 kesme puanı semantik bellek bozukluğunu gösterir (6). Sözel akıcılık, hayvan ve meyve kategorilerini içeren bir görev kullanılarak değerlendirildi ve 19'un altındaki puanlar semantik bellek bozukluğunu gösterir (7). Tek taraflı uzaysal ihmalin (VSN) varlığını değerlendirmek için, Çizgi İkiye Bölme Testi (LBT) (sayfanın bir yarısında iki veya daha fazla satırın atlanmasının VSN'yi gösterdiği bir sayfadaki 18 yatay çizgiden oluşan bir seri) ve Yıldız İptal Testi (SCT) (56 küçük yıldız ve 13 harf içeren, <44›lük bir kesme noktasıyla VSN'yi gösteren) uygulandı (8,9). Çizim değerlendirmesinde, hastalara bir kalem ve 21x30 cm boyutlarında bir kağıt verildi ve hastanın orta hattına yerleştirildi. İki ağaç, bir çit ve bir evin resmi gösterildikten sonra dört karmaşık şekil çizmeleri istendi. Ayrıca, 21x29,7 cm boyutlarındaki bir kağıdın ortasına simetrik bir papatya modeli basıldı ve hastalardan papatyayı çizmeleri istendi. Daha sonra, hastalardan papatyayı belleklerinden çizmeleri istendi. Çizim değerlendirmesi, pistilin merkezinden dikey bir çizgi çizerek papatyayı bölmeyi, çizgiyle kesilen yaprakları saymamayı ve sol ve sağ taraftaki yaprakları saymayı içeren Rode yöntemi kullanıldı (2). Son olarak, hastalardan vücutlarını ve yüzlerini, vücutlarının orta sagital düzlemine hizalanmış şekilde 21x30 cm boyutlarında bir kağıda çizmeleri istendi. Bu olgu serisinin ve beraberindeki görsellerin yayınlanması için hastalardan yazılı onam alındı.

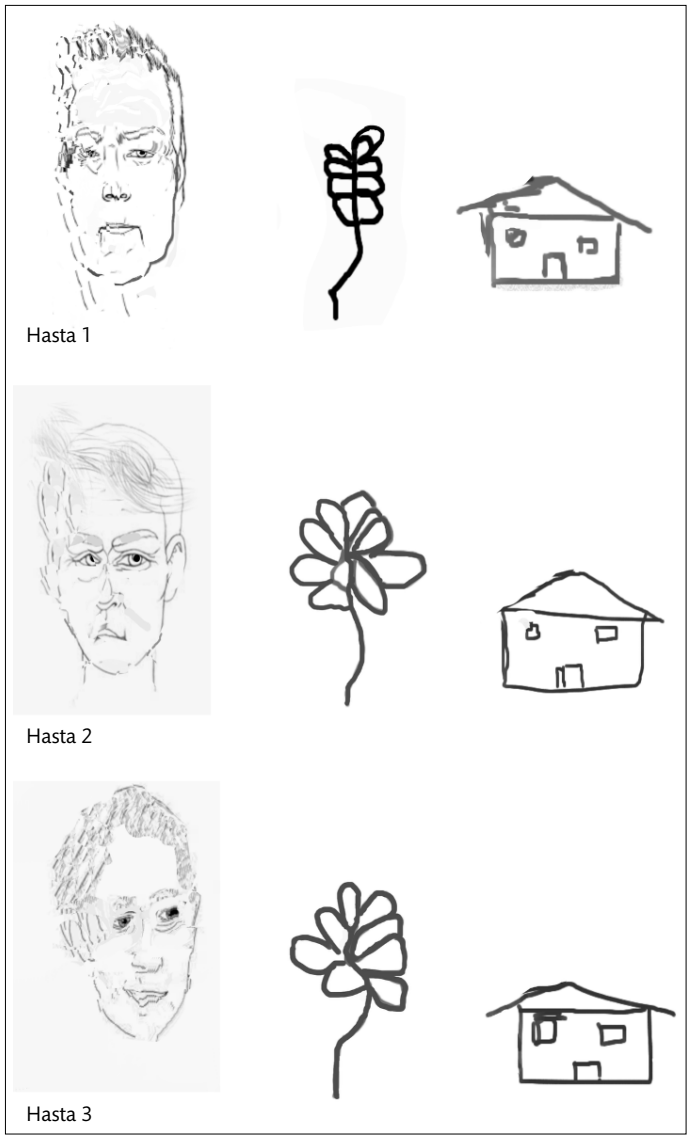

Şekil 1. Hastalarda, hem kopyalanmış hem de bellekden yapılan yüz çizimlerinin sol tarafta sistematik olarak daralmasıyla karakterize kontralezyonel bir eksik değerlendirme görüldü. Hastaların papatya ve ev çizimleri normal sınırlar içindeydi.

Hasta 1. 61 yaşında sağ elini kullanan erkek bir mühendis, yüzünün sol tarafında devam eden güçsüzlük ve anormal hisler şikayetiyle başvurdu. Tıbbi geçmişinde hipertansiyon, diyabet ve sigara kullanımı vardı ancak daha önce nörolojik veya psikiyatrik bir rahatsızlığı yoktu. Hasta, yüzünün sol tarafının sağ tarafına göre daha küçük göründüğü hissiyle uyandığını anlattı. Uzuvları etkilenmemiş ve normal görünmesine rağmen, yüzündeki asimetri hissinden kurtulamıyordu. His kalıcı hale gelince tıbbi yardım istedi. Nörolojik muayenede hastanın uyanık ve koopere olduğu, sol kol ve bacakta minimal güçsüzlük olduğu ortaya çıktı. Yüz felci yoktu ve motor defisitlerinin farkında değildi. Muayenede yüzde hafif hemihipoestezi görüldü, ancak görsel, dokunsal veya işitsel sönme fenomeni yoktu. Çizgi Biseksiyon Testi (LBT) 40 çizgiden 39'unu iptal etmesiyle ihmal olmadığını gösterdi. Çizim kopyalama görevinde herhangi bir bozulma veya grafiksel anormallik görülmedi, ancak otoportresinde yüzünün sol tarafında belirgin bir küçülme görüldü. MR görüntülemesi, sağ alt frontal girusta (BA44, BA45), orbitofrontal kortekste (BA47, BA11) ve diğer ilgili bölgelerde bir lezyon olduğunu ortaya koydu. Bu lezyon, sağ orta serebral arterin M2 segmentinin çatallanmasında kısmi tıkanıklık ile doğrulandığı gibi, vasküler bir lezyonun varlığını gösterdi.

Hasta 2. 72 yaşında sağ elini kullanan bir erkek hasta, yüzünün sol tarafının aniden "daha küçük" ve "sıkışmış" gibi hissetmesi üzerine hastaneye yatırıldı. Hastanın öyküsünde hipertansiyon ve metabolik sendrom vardı. Muayenesinde sol hemiparezi, hafif yüz tutulumu ve orta düzeyde ataksi görüldü ve sonraki günlerde belirgin iyileşme görüldü. Motor defisit önemli ölçüde iyileşmiş olsa da hastada genel bir ilgisizlik ve duygusal durgunluk gözlendi. Nörolojik değerlendirmede somatosensoriyel veya görme alanı kusuru saptanmadı ve ihmal belirtisi yoktu. Çizim ödevlerinde hasta, bir papatyanın her iki tarafında eşit sayıda taç yaprağı ve bir evin üzerinde simetrik çizgiler çizdi. Ancak otoportresinde yüzünün sol tarafı daha küçük ve asimetrik olarak çizilmişti. MR görüntülemesi, sağ alt frontal girusta (BA44, BA45) ve diğer bölgelerde iskemik değişiklikler ortaya koydu ve bu da uzamsal farkındalık ve yüz işlemeyle ilişkili kortikal alanlarda hasar olduğunu düşündürdü.

Hasta 3. 15 yıllık eğitime sahip, sağ elini kullanan ve geçmişte önemli bir nörolojik veya psikiyatrik sorunu olmayan 68 yaşında bir erkek hasta, ani başlayan kafa karışıklığı ve yönelim bozukluğunun ardından hastaneye yatırıldı. Hasta, TMT ve sözel akıcılık puanlarına yansıdığı üzere, duygusal körelme ve yürütücü işlevlerde hafif eksiklikler sergiledi. Çizgi İptal Testi

Tablo 1. Klinik ve Demografik Bulgular.

Yaş/ Cinsiyet	Önceki nörolojik ve psikiyatrik bozukluklar	Anosognosia hemiparezi için	Ototopagnosia (vücut parçaları için)	Yürütücü işlev bozukluğu	Yüz tanıma	Şekil kalıcılığı	Çizgi bölme testi	Yıldız iptal testi	Lezyon yeri	İnme nedeni
1/61/E	Yok	+	-	+	Normal	+	Normal	Normal	Sağ alt frontal girus, orbito-frontal korteks, frontopolar korteks, anterior insular korteks, anterior singulat girus	rM1 tıkanma
2/72/E	Yok	-	-	-	Normal	+	Normal	Normal	Sağ alt frontal girus, orbito-frontal korteks, frontopolar korteks, alt frontal korteks, anterior insular korteks, anterior singulat girus	Arotis arter stenozu, >%80
3/68/E	Yok	-	-	+	Normal	+	Normal	Normal	Alt frontal girus, orbito-frontal korteks, frontopolar korteks, anterior singulat girus	Karotis arter diseksiyonu

K: kadın, E: erkek, sM1: sağ orta serebral arterin M1 segmenti.

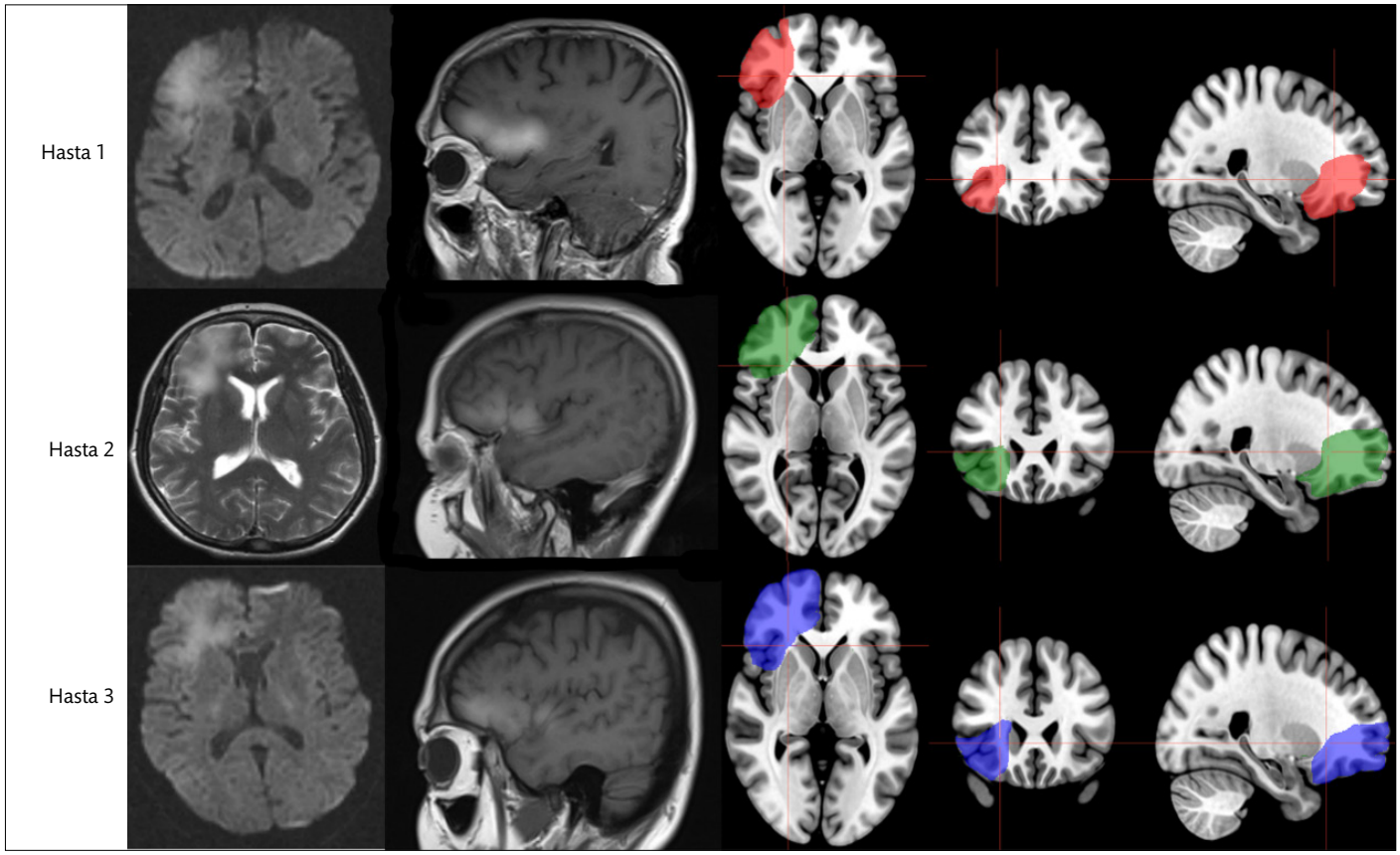

Şekil 2. İnmeden sonraki ilk haftada elde edilen beyin manyetik rezonans görüntüleme taramaları. Lezyonlar şematik olarak da gösterilmiştir. Bulgular, sağ frontopolar korteksi, ön insular korteksi ve ön singulat girusu etkileyen akut iskemik bir lezyonla uyumludur.

(LCT) veya Çıkarma İptal Testi'nde (SCT) ihmal belirtisi göstermedi. Çizim görevlerini tamamladıktan sonra, her iki tarafında eşit yaprakları olan simetrik bir papatya çizdi, ancak yüzünün sol tarafının "dar" ve "düz" olduğunu bildirdi. Hafızasından çizdiği otoportresinde, yüzünün sol tarafı gözle görülür şekilde daha küçüktü. MR taramaları, anjiyografide sağ karotis arter diseksiyonunun varlığıyla doğrulanan vasküler bir olayla uyumlu olarak, sağ inferior frontal girusta (BA44, BA45) ve orbito-frontal kortekste (BA12) hasar olduğunu ortaya koydu.

TARTIŞMA

İskemik inme geçiren üç hasta, yüzlerinin sol tarafının sağ taraftan daha küçük göründüğü yönünde kalıcı bir his yaşadıklarını bildirdi. Çizim görevlerinde, bu hastalar nesnelerin sol tarafını sürekli olarak sağ taraftan daha küçük olarak resmettiler. Bu bozulma, özellikle yüzün sol tarafının, el hareketleri veya görsel kontrolden etkilenmeden küçültülmüş göründüğü çizimlerde gözlemlendi; bu da olgunun sol alandaki motor veya eylem eksiklikleriyle bağlantılı olmadığını gösteriyor. Bozulma sol görme alanında meydana geldi ve bu da sorunun yalnızca görsel bir sorun olmadığını gösteriyor.

Diğer durumlardan ayıran önemli bir nokta, hipoşemati ile görsel ilişkilendirme korteksindeki hasardan kaynaklanan bir görsel algı bozukluğu olan hemimikropsi arasındaki farktır (10). Hemimikropsi, bir yarım alanın daha küçük olduğu görsel algısına yol açar ve genellikle simetriyi korumak için kontralezyonel tarafın ipsilezyonel taraftan daha büyük olduğu telafi edici bir çizimle birlikte görülür (11,12). Buna karşılık, hastalarımız çizimlerinde sol taraftaki boyutta sürekli bir küçülme gösterdiler; bu da sorunun görsel algının ötesine uzandığını ve basit bir görme alanı eksikliğinden ziyade, yüzün içsel imgesinin çarpıklığını yansıttığını düşündürmektedir.

Kişisel ihmal, hipoşemati ile karıştırılabilecek bir başka kavramdır (13). Genellikle vücudun karşı tarafına dikkat eksikliğini içerir ve sıklıkla kişinin vücut bölümlerinin farkında olmaması anlamına gelen asomatognozi ile örtüşür. Ancak bu olgularda hastalar ihmal veya bedene sahip olma sorunları göstermediler. Yüzlerinin sol tarafında bir daralma hissi yaşamalarına rağmen, mekansal ihmal hastalarında tipik olarak görülen karakteristik ihmal veya ihmali göstermediler. Bunun yerine, çizimlerinin sol tarafına, çarpık bir mekansal bağlamda üretken davranışlar olarak yorumlanabilecek gereksiz ayrıntılar eklediler (14,15).

Bu bozulmanın doğası, muhtemelen değişen vestibüler işlemeden etkilenen bozulmuş bir iç beden imajı temsilinden kaynaklanabileceğini düşündürmektedir (16,17). İlginç bir şekilde, 2. ve 3. hastalar somatosensoriyel eksiklikler bildirmemiştir; bu da somatosensoriyel kortekse giden duyusal yolların sağlam olduğu anlamına gelebilir. Bu durum, yüz uzamsal algılarındaki bozukluğun, hem uzamsal temsilde hem de öz farkındalıkta rol oynayan vestibüler ağdaki bir kusurla ilişkili olma olasılığını gündeme getirmektedir (3,18,19,20).

Ayrıca, hastalarımızda görüldüğü gibi, ön insula ve frontal yapılardaki hasar, gözlemlenen bozulmalara katkıda bulunmuş olabilir (10,21,22,23). Bu beyin bölgeleri, proprioseptif-somatosensoriyel girdilerin entegrasyonunda rol oynar ve bu entegrasyondaki bozulmalar, çizimlerinde görülen yüz bölgesinin algısal daralmasını açıklayabilir.

Sonuç olarak, olgularımız hipoşemanın tüm bedende olmasından ziyade, yüz gibi belirli vücut bölgelerinde lokalize olabileceğini de göstermiştir. Bu lokalize bozulma, mekansal farkındalık ve öz farkındalıkla ilgili kortikal vestibüler bölgelerdeki işlev bozukluğuyla ilişkili olabilir ve bu da bu bölgelerin beden imgesi işlemedeki rolünü vurgulamaktadır.

Bilgilendirilmiş Onam: Bilgilendirilmiş onam formu tüm hastalardan alınmıştır.

Hakem Değerlendirmesi: Dış Bağımsız.

Çıkar Çatışması: Bu makalede yer alan yazarların herhangi bir gerçek veya potansiyel çıkar çatışması bulunmamaktadır.

Yazar Katkıları: Kavram - EK, DE; Tasarım - EK; Denetim - DE; Kaynak - EK; Malzemeler - EK, DE; Veri Toplama ve/veya İşleme - DE; Analiz ve/veya Yorumlama - EK, DE; Literatür Taraması - EK; Yazım - EK; Eleştirel Değerlendirmeler - DE.

Finansman Beyanı: Bu çalışma herhangi bir finansman desteği almamıştır.

Veri ve Materyallerin Erişilebilirliği: Bu çalışmada kullanılan ve/veya analiz edilen veri setleri, makul bir talep üzerine ilgili yazardan temin edilebilir.

KAYNAKLAR

1. Saj A, Chiuvé SC, Brugger C, van der Meulen M, Assal F. Ipsilateral hyperschematia without spatial neglect after right frontal lesion. J Neurol Sci. 2011;308(1-2):142–143. [Crossref]
2. Rode G, Michel C, Rossetti Y, Boisson D, Vallar G. Left size distortion (hyperschematia) after right brain damage. Neurology. 2006;67(10):1801–1808. [Crossref]
3. Rode G, Vallar G, Revol P, Tilikete C, Jacquin-Courtois S, Rossetti Y, et al. Facial macrosomatognosia and pain in a case of Wallenberg's syndrome: selective effects of vestibular and transcutaneous stimulations. Neuropsychologia. 2012;50(2):245–253. [Crossref]
4. Bisiach E, Ricci R, Mòdona MN. Visual awareness and anisometry of space representation in unilateral neglect: a panoramic investigation by means of a line extension task. Conscious Cogn. 1998;7(3):327–355. [Crossref]
5. Kumral E, Evyapan D, Sirin T, Alpaydin S. Hyposchematia without spatial neglect in 2 patients with lesions involving the insula. Cogn Behav Neurol. 2012;25(3):149–153. [Crossref]
6. Reitan RM. Validity of the Trail Making test as an indicator of organic brain damage. Percept Mot Skills. 1958;8(3):271–276. [Crossref]
7. Lezak MD, Howieson DB, Bigler ED, Tranel D. Neuropsychological Assessment, 5th Ed. Oxford [Oxfordshire]: Oxford University Press; 2012.
8. Plummer P, Morris ME, Dunai J. Assessment of unilateral neglect. Phys Ther. 2003;83(8):732–740.
9. Wilson B, Cockburn J, Halligan P. Development of a behavioral test of visuospatial neglect. Arch Phys Med Rehabil. 1987;68(2):98–101.
10. Cohen L, Gray F, Meyrignac C, Dehaene S, Degos JD. Selective deficit of visual size perception: two cases of hemimicropsia. J Neurol Neurosurg Psychiatry. 1994;57(1):73–78. [Crossref]
11. Kassubek J, Otte M, Wolter T, Greenlee, MW, Mergner T, Lücking CH. Brain imaging in a patient with hemimicropsia. Neuropsychologia. 1993;37(12):1327–1334. [Crossref]
12. Prasad S, Dinkin M. Higher cortical visual disorders. Continuum (Minneap Minn). 2019;25(5):1329–1361. [Crossref]
13. Guariglia C, Antonucci G. Personal and extrapersonal space: a case of neglect dissociation. Neuropsychologia. 1992;30(11):1001–1009. [Crossref]
14. Hécaen H, Angelergues R. Anatomo-clinical study of 280 cases of unilateral retrorolandic lesions of the cerebral hemispheres. Semiological variations as a function in relation to the site and extent of the lesion. Encephale. 1961;50:533–562.
15. Bisiach E, Rusconi ML, Vallar G. Remission of somatoparaphrenic delusion through vestibular stimulation. Neuropsychologia. 1991;29(10):1029–1031. [Crossref]
16. de Vignemont F, Ehrsson HH, Haggard P. Bodily illusions modulate tactile perception. Curr Biol. 2005;15(14):1286–1290. [Crossref]
17. Longo MR, Kammers MP, Gomi H, Tsakiris M, Haggard P. Contraction of body representation induced by proprioceptive conflict. Curr Biol. 2009;19(17):R727–R728. [Crossref]
18. Guldin WO, Grüsser OJ. Is there a vestibular cortex. Trends Neurosci. 1998;21(6):254–259. [Crossref]
19. Devue C, Collette F, Balteau E, Degueldre C, Luxen A, Maquet P, et al. Here I am: the cortical correlates of visual self-recognition. Brain Res. 2007;1143:169–182. [Crossref]
20. Lopez C, Blanke O, Mast FW. The human vestibular cortex revealed by coordinate-based activation likelihood estimation meta-analysis. Neuroscience. 2012;212:159–179. [Crossref]
21. Bottini G, Bisiach E, Sterzi R, Vallar G. Feeling touches in someone else's hand. Neuroreport. 2002;13(2):249–252. [Crossref]
22. Khateb A, Simon SR, Dieguez S, Lazeyras F, Momjian-Mayor I, Blanke O, et al. Seeing the phantom: a functional magnetic resonance imaging study of a supernumerary phantom limb. Ann Neurol. 2009;65(6):698–705. [Crossref]
23. Rode G, Ronchi R, Revol P, Rossetti Y, Jacquin-Courtois S, Rossi I, et al. Hyperschematia after right brain damage: a meaningful entity? Front Hum Neurosci. 2014;28:8. [Crossref]